217

FACULTÉ DE MÉDECINE DE PARIS

Année 1909 — N° —

THÈSE

POUR

LE DOCTORAT EN MÉDECINE

Présentée et soutenue le Jeudi 1er Avril 1909, à 1 heure

PAR

Nicolas PRESBÉANU
Interne à l'Hôpital de Brévannes
Licencié ès Sciences
Ancien externe des Hôpitaux
Médaille de Bronze de l'Assistance Publique

DE L'HYPOPHYSE DANS L'ACROMÉGALIE

Président : M. Gilbert BALLET, *professeur*

Juges MM. DIEULAFOY, *professeur*
RENON, *agrégé*
CLAUDE, *agrégé*

Le candidat répondra aux questions qui lui seront faites sur les diverses parties de l'enseignement médical

PARIS
IMPRIMERIE DE LA FACULTÉ DE MÉDECINE
HENRI JOUVE, Éditeur
15, rue Racine, 15

1909

THESE

POUR

LE DOCTORAT EN MÉDECINE

FACULTÉ DE MÉDECINE DE PARIS

Année 1909 — N° —

THÈSE

POUR

LE DOCTORAT EN MÉDECINE

Présentée et soutenue le Jeudi 1er Avril 1909, à 1 heure

PAR

Nicolas PRESBÉANU
Interne à l'Hôpital de Brévannes
Licencié ès Sciences
Ancien externe des Hôpitaux
Médaille de Bronze de l'Assistance Publique

DE

L'HYPOPHYSE DANS L'ACROMÉGALIE

ACAD. LUGD. BAT. BIBL.

Président : M. GILBERT BALLET, *professeur*

Juges MM. DIEULAFOY, *professeur*
RENON, *agrégé*
CLAUDE, *agrégé*

Le candidat répondra aux questions qui lui seront faites sur les diverses parties de l'enseignement médical

PARIS
IMPRIMERIE DE LA FACULTÉ DE MÉDECINE
HENRI JOUVE, Éditeur
15, rue Racine, 15

1909

Faculté de Médecine de Paris

LE DOYEN	M. LANDOUZY
PROFESSEURS	MM.
Anatomie	NICOLAS
Physiologie	CH. RICHET
Physique médicale	GARIEL
Chimie organique et Chimie générale	GAUTIER
Parasitologie et Histoire naturelle médicale	BLANCHARD
Pathologie et Thérapeutique générales	BOUCHARD
Pathologie médicale	BRISSAUD DEJERINE
Pathologie chirurgicale	LANNELONGUE
Anatomie pathologique	PIERRE MARIE
Histologie	PRENANT
Opérations et appareils	HARTMANN
Pharmacologie et matière médicale	POUCHET
Thérapeutique	GILBERT
Hygiène	CHANTEMESSE
Médecine légale	THOINOT
Histoire de la médecine et de la chirurgie	N...
Pathologie expérimentale et comparée	ROGER
Clinique médicale	HAYEM DIEULAFOY DEBOVE LANDOUZY
Maladies des enfants	HUTINEL
Clinique des maladies mentales et des maladies de l'encéphale	GILBERT BALLET
Clinique des maladies cutanées et syphilitiques	GAUCHER
Clinique des maladies du système nerveux	RAYMOND
Clinique chirurgicale	DELBET QUENU RECLUS SEGOND
Clinique ophtalmologique	DE LAPERSONNE
Clinique des maladies des voies urinaires	ALBARRAN
Clinique d'accouchements	PINARD BAR RIBEMONT-DESSAIGNES
Clinique gynécologique	POZZI
Clinique chirurgicale infantile	KIRMISSON
Clinique thérapeutique	ALBERT ROBIN

Agrégés en exercice

MM.

AUVRAY	CUNEO	LAUNOIS	NOBECOURT
BALTHAZARD	DEMELIN	LECENE	OMBREDANNE
BRANCA	DESGREZ	LEGRY	POTOCKI
BEZANÇON (F.)	DUVAL (P.)	LENORMANT	PROUST
BRINDEAU	GOSSET	LOUPPE	RENON
BROCA (A.)	GOUGET	MACAIGNE	RICHAUD
BRUMPT	JEANNIN	MAILLARD	RIEFFEL
CARNOT	JEANSELME	MARION	SICARD
CASTAIGNE	JOUSSET (A.)	MORESTIN	ZIMMERN
CLAUDE	LABBÉ (M.)	MULON	
COUVELAIRE	LANGLOIS	NICLOUX	

Par délibération en date du 9 décembre 1798, l'École a arrêté que les opinions émises dans les dissertations qui lui seront présentées, doivent être considérées comme propres à leurs auteurs et qu'elle n'entend leur donner aucune approbation ni improbation.

A MON PÈRE

LE DOCTEUR N. PRESBÉANU

A MON PRÉSIDENT DE THÈSE

M. LE PROFESSEUR GILBERT BALLET

Professeur à la Faculté de Médecine
Médecin de l'Asile Sainte-Anne
Chevalier de la Légion d'honneur

A MON MAITRE P.-E. LAUNOIS

Professeur agrégé à la Faculté de Médecine
Médecin de l'Hôpital Lariboisière
Chevalier de la Légion d'honneur

A MES MAITRES DANS LES HOPITAUX

MONSIEUR LE DOCTEUR MOUTARD-MARTIN

MONSIEUR LE PROFESSEUR POIRIER
(*in memoriam*)

M. LE PROFESSEUR AGRÉGÉ LETULLE

MONSIEUR LE DOCTEUR E. SERGENT

MONSIEUR LE DOCTEUR BÉCLÈRE

M. LE PROFESSEUR AGRÉGÉ POTOCKI

MONSIEUR LE DOCTEUR R. MARIE

Aux maîtres qui m'ont accueilli comme externe et comme interne j'adresse mes remerciements et l'expression de ma profonde reconnaissance pour ce qu'ils m'ont appris et pour les marques de sympathie qu'ils m'ont toujours témoignées.

Digitized by the Internet Archive
in 2026

https://archive.org/details/IA41556013_0044

De l'Hypophyse dans l'Acromégalie

INTRODUCTION

Depuis que l'attention des physiologistes et des médecins a été attirée sur les glandes à sécrétion interne, le rôle que ces glandes jouent dans l'organisme apparaît de plus en plus important. Parmi ces glandes, l'hypophyse par sa situation profonde et son accès difficile a échappé pendant longtemps aux investigations expérimentales. C'est par des constatations cliniques et anatomo-pathologiques qu'on a pu mettre en évidence pour la première fois le rôle si important qu'elle joue dans la trophicité du système osseux.

Avant l'apparition du mémoire de P. Marie et Marinesco, on peut dire que le rôle physiologique de la glande pituitaire était complètement inconnu.

Liégeois dans sa thèse d'agrégation avait classé parmi les glandes vasculaires sanguines l'hypophyse, « organe essentiellement constitué de vésicules closes et ayant pour propriété de sécréter un liquide qui est repris directement par les vaisseaux sanguins ». Brown-Séquard décrit également l'hypophyse comme une glande vasculaire sanguine, mais sans indiquer le rôle de sa sécrétion dans l'organisme.

C'est à Pierre Marie que revient l'honneur d'avoir découvert le rôle capital que joue cette glande dans l'affection qu'il a décrite sous le nom d'acromégalie. Dans un mémoire publié en collaboration avec Marinesco, il montre les rapports qui existent entre l'altération de la glande pituitaire et le processus d'hypérostéogenèse, qui caractérise l'acromégalie.

Après la publication de ce mémoire, de nombreux travaux ont été faits, qui ont mis en évidence la structure histologique de la glande et les différentes lésions qu'elle peut présenter.

Parmi ces recherches il faut mentionner celles de Compte sur l'hypertrophie de l'hypophyse pendant la grossesse et sur les rapports de l'hypophyse avec le corps thyroïde ; les travaux de Launois, qui fait une étude complète histologique et embryologique de la glande hypophysaire et insiste sur les modifications histologiques que subit cette glande pendant la gestation.

La méthode expérimentale est appliquée à l'étude de l'hypophyse par Horsley, Dastre, Marinesco,

Caselli, Paulesco, Thaon, qui pratiquent l'hypophysectomie et observent les troubles occasionnés par l'ablation de l'organe.

En pathologie humaine on rapproche l'acromégalie du gigantisme, maladie de la croissance caractérisée par une hypertrophie du squelette en longueur. MM. Brissaud et Meige énoncent cette formule : « Le gigantisme est l'acromégalie de l'adolescence. » Les deux affections dépendent l'une et l'autre des lésions de l'hypophyse.

MM. Launois et Roy démontrent que dans le gigantisme la cause de l'affection réside dans la persistence et l'accroissement anormal des cartilages juxtaépophysaires et cette dystrophie osseuse de même que l'ossification périostée anormale qu'on observe dans l'acromégalie est toujours en rapport avec une altération de l'hypophyse. A la place de l'acromégalie par altération de la pituitaire nous trouvons le syndrome hypo physaire qui comprend l'acromégalie et le gigantisme avec ses deux variétés : le gigantisme acromégalique et le gigantisme infantile.

Dans ces dernières années on a mis en évidence les altérations que cette glande subit au cours des maladies infectieuses et toxiques (Thaon) et l'on a décrit également dans la convalescence de ces maladies un syndrome d'insuffisance hypophysaire amélioré par l'opothérapie (Rénon et A. Delille).

Nous étudierons dans notre thèse uniquement le rôle de l'hypophyse dans l'acromégalie. Ayant eu l'occasion, pendant notre internat à l'hospice de Bré-

vannes de pratiquer l'autopsie d'une acromégalique typique, nous avons trouvé des lésions intéressantes de l'hypophyse. Cette glande présentait un aspect particulier. Une intégrité presque parfaite d'une grande partie de sa portion glandulaire, tandis que l'autre partie était envahie par une tumeur épithéliale. Notre maître, M. René Marie, nous a autorisé de faire de ce cas le sujet de notre thèse et a bien voulu diriger nos travaux.

Nous avons divisé notre thèse en deux parties :

Dans la première partie après avoir exposé l'observation de notre malade ainsi que les résultats de l'autopsie, nous énumérons dans un chapitre spécial les différentes lésions de l'hypophyse qui ont été décrites jusqu'à présent dans l'acromégalie.

Dans la deuxième partie nous discutons le rôle de l'hypophyse dans la pathogénie de l'acromégalie et nous recherchons la part possible des autres glandes à sécrétion interne. Nous terminerons notre étude par quelques considérations sur l'opothérapie hypophysaire et les conclusions qu'on peut en tirer pour la pathogénie de cette affection.

OBSERVATION

(Recueillie dans le service de M. R. Marie,
à l'hospice de Brévannes.)

L'observation de notre malade se rattache aux cas d'acromégalie par adénome de l'hypophyse. Mais à côté de la tumeur, il y avait une partie de la portion glandulaire de l'hypophyse, qui avait conservé sa structure normale avec des signes manifestes de fonctionnement actif. Cet aspect des lésions hypophysaires coexistant avec un syndrome acromégalique typique nous a paru intéressant à rapporter, pour la discussion du problème pathogénique de cette affection.

Il s'agit d'une femme âgée de soixante-dix ans, entrée à l'hospice le 20 avril 1902. Sa mère alcoolique s'est suicidée en se noyant. Son père est mort à un âge avancé d'une rétention d'urine.

La malade était l'aînée de sept enfants. Elle avait eu trois frères et trois sœurs, qui sont morts actuellement. Deux de ses frères se sont pendus et une sœur s'est coupée la gorge avec un rasoir. Les autres frères et sœurs sont morts d'affections diverses. Aucun d'eux n'a présenté des signes acromégaliques.

Parmi les antécédents pathologiques de la malade nous notons la rougeole, variole et scarlatine avant l'âge de dix ans et la fièvre typhoïde vers l'âge de trente ans. Réglée à l'âge de quatorze ans, elle n'a jamais présenté des troubles de la menstruation. A l'époque de la puberté elle présente quelques troubles intellectuels, faiblesse de l'intelligence et de la mémoire, apathie, torpeur et tendance à la somnolence. Elle n'a jamais pu suivre les cours de l'école. Mariée elle a eu quatre enfants dont deux ont survécu. Aucun d'eux n'a présenté des troubles de la croissance.

Le début de l'affection actuelle remonte vers l'âge de trente ans. A cette époque la malade remarque que ses doigts et ses orteils commencent à grossir. Elle est obligée de prendre des dés de plus en plus gros. Son alliance devient trop petite et couronne à peine l'extrémité du petit doigt. Ses chaussures de pointure 37 la gênent et elle est obligée de les changer souvent jusqu'au 44, qu'elle porte actuellement.

En même temps la malade ressent des douleurs dans les extrémités avec faiblesse et maladresse des mains, des paresthésies dans les membres, des douleurs articulaires à forme rhumatismale. Elle se plaint en même temps de douleurs névralgiques dans la tête et dans le dos.

Les phénomènes acromégaliques évoluent d'une façon lente et ce n'est que vers l'âge de quarante-cinq ans, qu'apparaissent les déformations du nez, de la bouche, de la langue et de la colonne vertébrale. Les autres déformations s'accentuent et petit à petit la malade arrive à réaliser le tableau clinique classique de l'acromégalie.

Après un séjour à la Salpêtrière dans le service de M. Dé-

Portrait de la malade (Extrait du *Traité de pathologie générale* de Bouchard. Cliché dû à l'obligeance de M. Masson).

jérine, la malade entre à l'hospice de Brévannes dans le service de M. R. Marie.

Actuellement la malade présente au complet le syndrome acromégalique typique. Le facies est caractéristique. M. Déjérine a donné dans sa *Séméiologie du système nerveux* le portrait de la malade comme type d'acromégalie. La tête est augmentée de volume dans tous les sens mais principalement dans le sens vertical et elle a la forme d'un ovale allongé. Le front allongé verticalement présente des plis très profonds, les paupières sont épaissies, les sinus frontaux sont douloureux à la pression. Le nez est augmenté de volume principalement au niveau de sa racine. Les plis de la face sont accentués, principalement le pli naso-génien, les arcades zygomatiques sont très saillantes. Il y a hypertrophie marquée du maxillaire supérieur et surtout du maxillaire inférieur qui présente un léger degré de prognatisme. La langue, très augmentée de volume, principalement dans le sens de la largeur, présente une hypertrophie des papilles très marquée. Les oreilles sont allongées et épaissies.

Les mains sont épaissies et augmentées de volume dans toutes les directions principalement dans le sens de la largeur. Elles se rapprochent de la forme cubique et présentent l'aspect classique en battoir. La longueur de la main dans son plus grand diamètre est de 20 centimètres, sa largeur est de 11 centimètres. Les doigts sont gros mais gardent leur longueur normale, présentant ainsi la forme dite en saucisson. La longueur d'un doigt du milieu de la main est de huit centimètres. L'hypertrophie porte également sur les parties molles; les téguments sont épaissis, sans œdème et assez fermes. Les plis de la main sont très épaissis et limités par

des bourrelets très saillants ; les éminences thénar et hypothénar sont également très accentuées. Les ongles sont énormes, augmentés de volume, principalement dans le sens de la largeur et cassants.

Les pieds sont énormes, augmentés de volume, principalement dans le sens de la largeur. Ils mesurent 28 centimètres de longueur et 12 centimètres de largeur. A la face interne et à la racine des gros orteils on note des durillons : à la dorsale du pied on remarque de grosses veines sinueuses. Les téguments ont la même apparence qu'aux mains.

La colonne vertébrale présente une cyphose à grande courbure formant presque une demi-circonférence, intéressant les trois dernières vertèbres cervicales et toutes les vertèbres dorsales. La région lombaire présente une lordose compensatrice.

Le thorax est aplati latéralement. Le sternum est projeté en avant formant une bosse antérieure, de sorte que dans son ensemble la cage thoracique présente l'aspect classique de la double bosse de polichinelle.

Avec ces signes objectifs la malade présente des troubles fonctionnels se caractérisant surtout par des douleurs localisées, au niveau des articulations et des extrémités, quelquefois généralisées, très violentes, arrachant des cris à la malade, comme des picotements, des démangeaisons ou survenant brusquement comme des secousses électriques. En même temps la malade se plaint d'une céphalalgie intense et rebelle à tout traitement.

Des crises de ténesme rectal accompagnent souvent ces crises douloureuses. A côté des douleurs spontanées nous notons la douleur provoquée par la pression sur les dya-

phises de certains os non hypertrophés, ainsi que sur les sinus frontaux.

Les organes des sens ne présentent aucun trouble actuellement. La vue est bonne ; la malade avait présenté avant son entrée à l'hospice un peu d'hémianopsie mais actuellement il n'y a pas de rétrécissement du champ visuel. Il n'y a pas d'exophtalmie. Les réflexes à la lumière et à l'accommodation sont normaux. L'ouïe est bonne. La sensibilité est conservée. Les réflexes sont normaux. L'intelligence a paru normale jusqu'aux derniers temps de l'affection. quand elle a présenté des idées de suicide.

Les urines ont contenu un peu de sucre au début de l'affection, mais actuellement il n'y a ni sucre ni albumine.

Le 22 avril 1908 la malade fait une chute dans les escaliers et à la suite on constate des fractures multiples des membres et une fracture du crâne avec ecchymose de la face. La malade tombe dans le coma et meurt deux heures après le traumatisme.

Autopsie

Particularités extérieures. — A la surface de la peau on trouve quelques nodules fibro-lipomateux, les uns pigmentés, les autres non ; quelques régions pigmentées de la peau sous forme de petites taches.

Examen des organes. — Nous commencerons d'abord par décrire l'état des glandes à sécrétion internes, dont les lésions jouent un rôle capital dans la pathogénie de l'affection.

Thymus. — Le thymus est nettement persistant. Il est petit, lamellaire et semble assez bien conservé.

Corps thyroïde. — Irrégulier, assez volumineux, de consistance ferme. Au niveau du bord postérieur du lobe droit on trouve une glandule parathyroïdienne. A gauche au niveau du bord postérieur on trouve une autre glandule nettement distincte.

Capsules surrénales. — La capsule surrénale gauche est petite et bien conservée. Elle présente quelques régions jaunâtres dans sa région corticale. La capsule surrénale droite est un peu plus volumineuse. Elle présente à son pôle inférieur un adénome du volume d'une petite noisette, de couleur mastic, avec des zones pigmentées formant des dessins en carte de géographie.

Hypophyse. — L'extraction de l'hypophyse est très difficile à cause de son adhérence à la dure-mère. La glande est augmentée de volume (dimension d'une amande) et présente un prolongement vers sa partie postérieure. La consistance est très molle, jaunâtre, se déchirant facilement. Retiré, le corps pituitaire mesure : Diamètre antéro-postérieur : 21 millimètres, transversal : 18 millimètres, épaisseur : 11 millimètres ; poids : 6 grammes.

La selle turcique sur laquelle repose l'hypophyse est élargie et déformée. Le bord antérieur et les apophyses clinoïdes présentent l'aspect d'aiguilles fines. Le fond de la selle est lamellaire, transparent. A la partie postérieure et à la droite il y a un amincissement auquel adhère le corps pituitaire. L'accroissement de la selle turcique se fait surtout par sa partie postérieure qui se creuse une cavité sous les apophyses clinoïdes postérieures. Dimension de la

selle turcique : Diamètre frontal : 19 millimètres, diamètre sagittal : 23 millimètres.

Cœur. — Le cœur est petit et pèse 280 grammes. Il présente quelques plaques laiteuses à la pointe du ventricule gauche. Les valvules sigmoïdes sont normales, le bord libre de la mitrale est légèrement épaissi. Le trou de Botal est perméable.

Aorte. — L'aorte présente un peu d'athérome dans sa portion abdominale et quelques plaques calcaires dans sa portion thoracique.

Larynx. — Le larynx n'est pas volumineux. Le cartilage thyroïde est calcifié. On constate la présence d'un petit polype de la corde vocale inférieure.

Poumons. — Les poumons sont anthracosiques avec une petite cicatrise fibreuse au sommet du poumon droit.

Tube digestif. — La langue est énorme sans lésions macroscopiques avec de gros follicules clos à la base.

L'œsophage présente de petites plaquettes de leucoplasie.

L'estomac et l'intestin sont normaux.

Foie. — Le foie pèse 1.280 grammes. Il est légèrement roux et un peu marbré.

Pancréas. — Volumineux et bien conservé.

Rate. — La rate pèse 120 grammes. Elle est molle, pâle, diffluente.

Reins. — Le rein gauche pèse 160 grammes. Il est pâle dans ses deux substances, lisse, se décortiquant bien, et présente de très petites kystes.

Le rein droit pèse 150 grammes et présente les mêmes caractères que le rein gauche.

Ganglions semi-lunaires. — Le ganglion semi-lunaire gau-

che est assez volumineux, mais ne paraît présenter aucune altération.

Centres nerveux. — Le système nerveux cérébro-spinal ne paraît présenter aucune lésion notable. Au niveau de l'hémisphère gauche on constate une hémorragie méningée de moyenne importance. La moelle ne présente aucune lésion macroscopiquement.

Système osseux. — Après l'examen des divers organes il convient d'examiner les lésions du système osseux. Ce qui nous frappe avant tout c'est son extrême friabilité ; ainsi s'explique le nombre considérable des fractures auxquelles a succombé la malade.

Crâne. — Les os du crâne sont très friables, se laissant facilement entamer par le marteau La teinte de la face interne du crâne est bleuâtre ardoisée. Les os du crâne ne sont pas hypertrophiés, les sillons des artères méningées sont peu marqués. On constate une fracture de la voûte et de l'arcade articulaire gauche avec des fragments venant léser le cerveau ; à droite on trouve une fracture longitudinale du rocher.

Thorax — On constate une augmentation de volume notable des extrémités des deux clavicules.

Les côtes ne paraissent pas augmentées de volume et ne présentent pas de fractures.

Bassin — Le bassin présente une fracture au niveau de la branche ischio-pubienne gauche et de la symphise sacro-iliaque.

Membres. — Les os des membres sont augmentés de volume au niveau de leur extrémité. On constate une double fracture au niveau des deux fémurs.

Examen histologique

Nous avons fait l'examen histologique de la plupart des organes. Les recherches histologiques sur l'hypophyse ont été faites avec l'obligeant concours de M. Thaon, chef de clinique à la Faculté, que nous sommes heureux de remercier ici. Nous commencerons notre description par l'étude des lésions de l'hypophyse, comme étant les plus importantes.

Hypophyse. — A la coupe on distingue à l'œil nu une différenciation très nette entre la partie ayant conservé son aspect normal et celle envahie par la tumeur. Il y a une limite tranchée entre les deux parties. Les corps ont été colorés par :

L'hématéine-éosine ;

Hématoxyline au fer de Heidenheim ;

Hématéine-éosine-orange ;

Bleu de toluidine ;

Rouge Magenta ;

Thionine phéniquée ;

Méthode de Van Gieson.

Si nous examinons une coupe à un très faible grossissement nous distinguons aisément trois parties. Le lobe postérieur diminué de volume ne présente pas de modifications notables ; il est séparé du lobe antérieur et à ce niveau on trouve de grosses vésicules. Le lobe antérieur, glandulaire proprement dit, présente la disposition suivante : A droite (voyez le schéma) une partie peu modifiée, paraissant de structure normale et à gauche une partie qui semble plus

volumineuse. Tout autour de la glande les méninges semblent épaisses notamment du côté du lobe antérieur.

A un fort grossissement nous constatons la disposition suivante : le lobe postérieur semble intact. Le lobe antérieur considérablement modifié dans la plus grande partie de son volume nous présente à distinguer deux parties. A droite (voyez la planche) nous trouvons le parenchyme glandulaire d'une hypophyse normale présentant au point de vue histologique l'aspect d'une glande fonctionnant assez activement. On trouve en effet des cellules glandulaires chromophiles, acidophiles et sidérophiles et des noyaux appartenant aux cellules chromophobes (Hauptzellen) ou cellules principales.

Ces cellules ne présentent au point de vue des dimensions de leur protoplasme, de leurs noyaux et nucléoles rien de très particulier. Elles sont groupées entourant parfois une gouttelette de substance colloïdale et leurs amas ou travées sont séparés les uns des autres par un fin réticulum conjonctif.

La vascularisation est abondante, on aperçoit des vaisseaux assez volumineux situés dans l'épaisseur du parenchyme. Aux confins du lobe postérieur nous trouvons des vésicules tapissées par un épithélium à cils vibratils, distendues par une substance qui présente des affinités pour l'éosine, ainsi que des gouttes épaisses entre les cellules glandulaires en quantité abondante, ce qui indique un fonctionnement actif de la glande.

Si nous nous reportons plus à gauche sur la coupe (*b*) nous avons affaire à un tissu qui se distingue du tissu glandulaire précédent moins par leurs éléments cellulaires que par leur groupement et leur disposition. Les éléments cellu-

laires qui constituent cette partie ont avec les cellules de la partie glandulaire, que nous venons d'examiner, une parenté d'origine manifeste. Ce sont des cellules dont le protoplasme est fortement coloré par l'hématéine-éosine et par l'hématoxyline au fer. Les cellules éosinophiles et sidérophiles existent presque exclusivement ; nous avons trouvé encore quelques cellules cyanophiles et quelques noyaux appartenant aux cellules chromophobes (Hauptzellen). Les noyaux sont vigoureusement colorés par l'hématéine, il n'est pas rare de trouver plusieurs noyaux dans la même cellule. Il nous a semblé en certains points apercevoir des noyaux en karyokinèse. Dans leur ensemble ces cellules sont plus petites que dans la portion normale et paraissent un peu altérées, dans leur structure. Le protoplasma de certaines cellules présente des vacuoles, quelques noyaux sont en pygnose. Quand on examine leur groupement on remarque que ces cellules sont tassées les unes contre les autres sans aucun ordre ; elles ne présentent pas la tendance des cellules glandulaires d'une hypophyse normale à se disposer en travées ou à se grouper en amas. En effet, il n'y a pas ici un réticulum conjonctif aussi marqué que dans la partie normale

Toute cette partie de la glande semble formée d'une masse d'éléments cellulaires pressés les uns contre les autres. On n'y trouve que fort peu de matière colloïdale, quelques capillaires sont distendus par les globules sanguins et en un point il y a une petite hémorragie intra-parenchymateuse.

Vers la périphérie de cette partie du lobe antérieur les éléments cellulaires sont encore plus tassés les uns contre les autres et les méninges qui les entourent sont épaissies notablement.

Cette partie du lobe antérieur se distingue aisément de la première portion par les caractères que nous venons d'exposer. La délimitation des deux parties est assez aisée sur la coupe où on voit d'un côté le parenchyme sain avec ses cellules disposées normalement et fonctionnant activement et par une transition brusque nous passons à la tumeur hypophysaire caractérisée par ses cellules plus petites, non groupées en travées et remarquables par une affinité pour les colorants, surtout pour les colorants acides, ce qui fait que cette partie de la coupe présente une coloration bien plus intense que la partie saine. Cependant si on considère attentivement certains points de la coupe, notamment la région où le lobe antérieur confine au lobe postérieur, là où viennent en contact la partie saine et la partie modifiée que nous venons de décrire (voyez la planche), on remarquera dans la partie saine quelques amas de cellules chromophiles vigoureusement teintées par les réactifs et formant quelques boyaux sinueux tranchant sur le reste du parenchyme normal. Quand on se rapproche de la partie modifiée, les cellules se tassent les unes contre les autres ; ce changement d'aspect est très rapide et on arrive bien vite à l'aspect que nous avons décrit.

Ces différents caractères nous portent à croire qu'il y a communauté d'origine cellulaire entre la partie d'apparence saine et la partie considérablement modifiée. Si les éléments cellulaires n'ont pas la même disposition quant au protoplasme, quant au groupement et ne sont plus soutenus par le tissu conjonctif il s'agit dans les deux cas de tissu glandulaire.

Quelle est la signification de ces aspects ? Dans la partie profondément modifiée il s'agit d'une prolifération néoplasique

et ceci nous donne la raison de l'augmentation de volume de l'hypophyse, c'est donc une véritable tumeur de l'hypophyse.

S'agit-il d'un sarcome ou d'un épithéliome, la tumeur est-elle d'origine conjonctive ou est-elle d'origine épithéliale ? Les caractères analogues que nous avons décrits entre la partie d'aspect normal et la tumeur tranchent la question. Il s'agit d'une tumeur d'origine épithéliale développée aux dépens du lobe antérieur. Le lobe antérieur est donc divisé en deux parties :

Une partie saine de volume normal ;

Une partie malade qui à elle seule constitue l'augmentation de volume et qui présente les caractères d'un épithélium.

Cette néoplasie épithéliale présente quelques caractères qui la distingue de l'adénome hypophysaire habituel. Les cellules sont plus petites, on y trouve peu de substance colloïde. Il s'agit pourtant d'un tissu glandulaire qui prolifère assez activement et si les caractères histologiques exposés ne nous permettent pas de dire qu'il s'agit d'une tumeur maligne, cependant l'intensité de la prolifération, le tassement des cellules, l'abondance des noyaux, la grande affinité pour les matières colorantes montrent qu'il s'agit d'une néoplasie dont le développement est assez actif.

Il est à remarquer qu'une partie du lobe antérieur subsiste avec les caractères histologiques d'une hypophyse presque normale. Il n'y a pas d'atrophie et il semble au contraire qu'il y ait un fonctionnement assez intense des cellules si on en juge par la distension des vésicules dans la région du hile par la colloïde et les gouttelettes épaisses dans le parenchyme.

En résumé nous pouvons dire qu'il s'agit d'une *tumeur épithéliale de l'hypophyse d'origine glandulaire* (*adénome*)

qui respecte la constitution histologique d'une grande partie de l'hypophyse et dont le point de départ a peut-être été la force du tissu épithélial contigu au lobe postérieur (zone des grandes vésicules).

Thymus. — Le thymus est nettement persistant. Les amas lymphoïdes qui le constituent sont très nombreux et ne paraissent pas avoir une tendance marquée à subir la dégénérescence graisseuse. On y retrouve d'assez nombreux corpuscules d'Hassal très bien caractérisés, dont quelques-uns sont très volumineux.

Corps thyroïde. — Le corps thyroïde présente de nombreux adénomes gros ou petits, parfaitement enkystés. Dans les gros les acini sont transformés en volumineux kystes remplis de matière colloïde. Dans leur intérieur on ne retrouve même plus l'alvéole thyroïdienne normale.

Dans la région où siegent ces adénomes la structure de la glande est totalement modifiée. Les alvéoles sont repoussés, aplaties et ne contiennent pas de matière colloïde. Dans certaines adénomes il y a eu rupture des vésicules thyroïdiennes et inondation des cellules conjonctives de soutien par la matière colloïde. Le reste de la glande en dehors des adénomes est divisé en petites lobules dans lesquels le tissu conjonctif est épaissi et augmenté de volume. Les vésicules de ces lobules contiennent, les unes de la matière colloïde avec seulement quelques éléments cellulaires tassés à la périphérie, les autres uniquement des cellules hyperplasiées qui se desquament et encombrent la cavité.

En somme il y a partout des phénomènes d'hyperactivité thyroïdienne tendant à la formation de goître colloïde.

Capsules surrénales. — L'adénome surrénal, assez volumineux, est composé :

1° De tubes-boyaux épithéliaux à cellules très claires infiltrées de graisse. Les noyaux de ces cellules sont le plus souvent repoussés vers le centre du boyau ;

2° Des éléments cellulaires polyédriques dont le protoplasma est homogène et assez foncé. Le noyau est régulièrement ovalaire et situé au centre de l'élément.

Les régions correspondant à chacune des ces variétés de cellules sont très nettement distinctes ; c'est surtout à la périphérie que l'on trouve les régions à cellules claires et au centre les régions à cellules sombres. Ces dernières régions dessinent à l'intérieur de l'adénome des dessins en carte de géographie. Il semble que les régions à cellules claires ne sont autre chose que de l'infiltration ou dégénérescence graisseuse des éléments sombres qui devaient primitivement constituer la totalité de l'adénome.

En dehors de la région adénomateuse, la surrénale présente une structure à peu près normale. Il y a çà et là dans l'intérieur de la substance corticale de petits foyers arrondis ovalaires d'hyperplasie cellulaires avec dégénérescence graisseuse de la cellule.

Ganglions semi-lunaires. — Les ganglions semi-lunaires sont normaux. Les cellules nerveuses sont parfaitement conservées. La plupart contiennent une grande quantité de pigment.

Pancréas. — Le pancréas est normal, non sclérosé avec un certain nombre d'acini remplacés par des vésicules adipeuses. Les îlots de Langerhans sont peu nombreux et ceux que l'on rencontre ont une structure normale.

Reins. — Quelques glomérules sont totalement fibreux. La capsule de Bowman du plus grand nombre est légèrement épaissie. Les tubes contournés ont conservé leur épithélium. Le tissu interstitiel de souténement est un peu plus marqué qu'à l'état normal ; dans les pyramides ce tissu interstitiel présente un développement encore plus marqué. Les tubes droits ont leur épithélium bien conservé et en plusieurs points il y a des cylindres colloïdes.

En résumé il y a un léger dégré de néphrite chronique atrophique.

Foie. — Le foie présente un très léger degré de sclérose au niveau des espaces et fissures portes. Quelques cellules hépatiques présentent un peu de surcharge graisseuse mais l'immense majorité sont normales et on peut dire que le foie ne présente aucune altération notable.

Langue. — Il nous a paru intéressant d'étudier comment était instituée histologiquement l'énorme hypertrophie de la langue, que présentait notre malade. Nous avons trouvé que l'augmentation de volume portait sur tous les tissus. Il y a d'abord une hypertrophie manifeste des différentes papilles avec tendance à l'aspect papillomateux. La couche épithéliale est également augmentée de volume, avec des cellules dont les caractères sont normaux. Le derme est épaissi et scléreux. Le tissu musculaire est également hypertrophié, mais son hypertrophie semble surtout tenir à l'augmentation de volume du tissu conjonctif interfasciculaire, qui çà et là est infiltré de graisse. Les faisceaux musculaires eux-mêmes ne semblent pas malades et sont parfaitement colorés. Leur striation est conservée, les noyaux du sarcolème ne sont pas augmentés ni de nombre ni de volume. Les nombreux

nerfs que l'on trouve sur les différentes coupes sont entourés d'un tissu de sclérose, mais ne paraissent pas dégénérés.

Système osseux. — Nous n'avons pas pu faire l'examen histologique du tissu osseux, mais nous avons fait une analyse chimique rapide des os qui nous a donné des résultats intéressants. Etant donné l'extrême fragilité des os nous avons eu l'idée de rechercher s'il n'y a pas une diminution dans la quantité de sels minéraux qui entrent dans leur composition. Des fragments de plusieurs os de notre malade (extrémités internes des clavicules, côtes) ont été mis à sécher à l'étuve pendant vingt-quatre heures pour avoir un poids sec déterminé.

Nous avons pris un poids rigoureusement pareil des mêmes os d'une autre femme du même âge, morte d'un cancer de l'utérus. Les os ont été broyés au mortier en fer pour les réduire en poudre. Après pulvérisation nous avons constaté une différence marquée dans l'aspect physique des deux variétés d'os. Les fragments osseux de la femme acromégalique présentaient l'aspect d'une pâte rouge brunâtre, tandis que ceux de la femme qui nous a servi de terme de comparaison présentaient l'aspect d'une poudre assez fine, blanche grisâtre. Après pulvérisation les os ont été de nouveau mis à sécher et nous avons pris un poids rigoureusement exact des deux variétés. Nous avons ensuite procédé à l'incinération des fragments osseux, d'abord au bec Bunsen, ensuite au chalumeau et les résidus d'incinération pesés ont donné les résultats suivants : Tandis que les fragments osseux de la femme morte de cancer de l'utérus et qui nous servent comme terme de comparaison, donnent un résidu de 56 o/o (normalement ce résidu varie de 50 à 80 o|o, d'après Arthus),

ceux de la femme acromégalique du même âge que la première, donnent un résidu de 36 o/o. Nous n'avons pas eu le temps nécessaire pour pousser plus loin cette analyse chimique et voir sur quels éléments minéraux portait cette perte de poids, mais nous pouvons conclure de notre analyse sommaire qu'il y avait chez notre malade une déminéralisation marquée des os, qui correspond à une extrême fragilité du squelette.

Cette observation présente plusieurs points intéressants. En premier lieu, la mort de la malade est en rapport direct avec l'acromégalie. En effet on peut dire que le traumatisme n'a été que la cause occasionnelle de la mort, la véritable cause réside dans l'altération profonde du squelette. Cette altération du tissu osseux a été vérifiée par l'analyse chimique des os après la mort, qui montre une déminéralisation marquée. Après incinération des os on trouve en effet 36 o/o de cendres, au lieu de 50-80 o/o, chiffre normal. Ainsi s'explique l'extrême fragilité des os et la facilité de production des fractures.

L'autopsie montre des lésions de plusieurs glandes à sécrétion interne : Persistance du thymus, hypertrophie de la thyroïde, adénome de la surrénale droite, adénome de l'hypophyse. Quelle est la lésion prépondérante dans notre cas ?

La persistance du thymus a été mentionnée dans un grand nombre d'états pathologiques et d'un autre côté son absence dans l'acromégalie a été signalée très souvent. Il en est également de l'adénome des

surrénales qui existe dans un grand nombre d'affections, de sorte qu'il est difficile de lui accorder une importance particulière dans l'acromégalie.

L'hypertrophie de la glande thyroïde présente une importance plus grande. Elle existe dans un grand nombre de cas d'acromégalie. On connaît l'importance de cette glande dans l'évolution du squelette pendant l'enfance et le rôle qu'elle joue dans certaines dystrophies comme le myxœdème.

Nous étudierons plus longuement dans un chapitre spécial les rapports entre l'hypophyse et la glande thyroïde et le rôle que joue cette dernière glande dans la pathogénie de l'acromégalie.

Les lésions de la glande hypophysaire occupent dans notre cas une place prépondérante.

On trouve en effet un adénome de l'hypophyse bien individualisé, nettement séparé de la partie glandulaire de l'hypophyse, qui présente elle-même des signes d'hyperfonctionnement. Nous ne nous occuperons pas ici des rapports entre les lésions de l'hypophyse et l'acromégalie. Cette question sera longuement discutée dans le chapitre consacré à la pathogénie. Pour le moment, nous insistons sur deux faits :

1° Persistance d'une grande partie de la portion glandulaire de l'hypophyse, avec des signes de fonctionnement actif ;

2° Existence d'un adénome hypophysaire, avec des phénomènes de prolifération intense.

L'existence de ces lésions hyperplasiques nous

oblige à attribuer le syndrome acromégalique à l'hyperfonctionnement de l'hypophyse. Il y avait en même temps perturbation fonctionnelle de la glande comme le montre l'altération des os et leur grande fragilité. D'où nous concluons qu'il y avait dans notre cas un double processus d'hyperfonctionnement et de déviation fonctionnelle de l'hypophyse.

Les lésions de l'hypophyse dans l'acromégalie

La lésion prédominante de l'acromégalie, dans la presque totalité des cas, est constituée par une tumeur de la glande hypophysaire. Les tumeurs de cet organe ne sont pas très rares. Sur 775 cas de tumeurs cérébrales Schuster (cité par Cestan) a relevé 61 cas de tumeurs de l'hypophyse. Il place celles-ci comme fréquence en troisième ligne après celles du lobe frontal et du cervelet. Un certain nombre de ces tumeurs ne donnent naissance à aucune déformation du squelette. Nous ne nous occuperons dans ce chapitre que des tumeur. de l'hypophyse qui s'accompagnent d'acromégalie.

Ces tumeurs se manifestent dans la grande majorité des cas, par une augmentation de volume de la glande. Le poids de l'hypophyse qui est de 0 gr. 60 pour Launois, se trouve largement dépassé. Le plus souvent elle présente un poids variant de 3 à 31 grammes.

Les dimensions de l'hypophyse hypertrophiée sont variables. Elles oscillent entre 2 cm. 2 à 11 centimètres de longueur sur 1 cm. 6 à 7 cm. 5 de largeur, d'après les statistiques de Launois et Roy.

La forme de l'hypophyse est le plus souvent conservée. Sa consistance varie avec la structure histologique de la tumeur. Elle peut être molle et avoir même la consistance fluide s'il s'agit d'un kyste, qui occupe la plus grande partie de l'hypophyse. Le plus souvent elle est ferme et l'hypophyse donne lieu par son hypertrophie à un élargissement et une altération notables de la selle turcique, en même temps qu'elle provoque divers troubles de compression.

La déformation de la selle turcique accompagne toujours les tumeurs de l'hypophyse. Il se produit une série de modifications dans la forme, les dimensions et l'architecture du sphénoïde, qui ont été bien étudiées par Giordani. La selle turcique qui mesure habituellement 10-12 millimètres de diamètre transversal et 10-15 millimètres de diamètre antéro-postérieur présente dans les cas de tumeurs de l'hypophyse des dimensions variant de 15-30 millimètres pour le diamètre antéro-postérieur et de 21-40 millimètres pour le diamètre transversal. Les altérations portent surtout sur la partie postérieure de la selle turcique (lame quadrilatère et clinoïdes postérieures). La partie centrale du sphénoïde n'a plus l'aspect classique d'une selle, elle présente une nouvelle forme que Launois compare à celle d'un bénitier. Ces modifications de la selle turcique peuvent être perçues par la radiographie en même temps que l'épaississement des os du crâne et la dilatation des sinus et Béclère a montré tout le profit qu'on peut en tirer pour le diagnostic de l'acromégalie, Schloffer cité par Proust

affirme qu'on peut déduire les dimensions et la forme de la tumeur d'après l'image radiographique de la selle turcique. Il décrit trois variétés d'accroissement de la selle turcique, la forme profonde, superficielle et la forme mixte. A chacune de ces trois formes correspondrait une évolution différente de la tumeur hypophysaire, évolution nasale, cérébrale ou mixte ; mais ces déductions sont trop théoriques et on doit se contenter dans la pratique de diagnostiquer une tumeur de l'hypophyse par la radiographie.

Parmi les troubles de compression les plus importants sont les troubles oculaires. La tumeur hypophysaire, soulève la dure-mère et comprime la face inférieure du chiasma, d'où il résulte un rétrécissement temporal bilatéral du champ visuel (hémianopsie bitemporale). Plus rarement on observe l'amblyopie et l'atrophie de la papille avec cécité d'un œil. On n'observe jamais parmi les troubles de compression la stase papillaire et ce symptôme négatif différencie les tumeurs de l'hypophyse des autres tumeurs cérébrales.

L'examen histologique permet de reconnaître un grand nombre de variétés de tumeurs de l'hypophyse. Nous pouvons les grouper en deux catégories, suivant qu'elles se développent ou non aux dépens du parenchyme glandulaire.

Dans la première catégorie, nous mettrons les adénomes, les épithéliomas, les kystes, dans la seconde nous citerons les sarcomes, angio-sarcomes, gliomes.

Le premier groupe est le plus important. Comme nous le verrons, la lésion prédominante de l'hypophyse est toujours, du moins au début, l'hyperplasie simple ou l'adénome. Parona (cité par Launois) dans sa statistique a rencontré l'adénome 26 fois sur 100, et l'adéno-sarcome 45 fois, ce qui donne la proportion de 71 o/o de tumeurs développées aux dépens du parenchyme glandulaire.

Parmi les variétés observées plus rarement, il faut noter l'épithéliome. La présence d'une tumeur épithéliale intra-céphalique suffit pour affirmer son origine pituitaire (Launois et Roy).

Nous citerons quelques tumeurs de l'hypophyse qui entrent dans ce groupe, et dont la plupart ont été recueillies par Woods Hütchinson, Launois et Roy, Alquier et Schmiergeld.

Hypertrophie glandulaire ou adénome. La glande pituitaire est en voie de progression par sa périphérie, tandis que son centre présente des altérations régressives (P. Marie et Marinesco).

Hypertrophie (adénome) de la totalité de la glande. Les cellules présentent des granulations chromophiles ; il n'y a pas de cellules principales (chromophobes) (Tamburini).

Adénome (Boltz).

Hypertrophie pure (Cepeda).

Hypertrophie de l'hypophyse à cellules chromophiles. (Buchecker).

Furieux effets d'hypertrophie glandulaire excessive (Woods Hütchinson).

Adénome avec stroma conjonctif très vasculaire à la périphérie, structure glandulaire au centre, éléments épithéliaux disposés sans ordre avec un protoplasme moins coloré que normalement (Bailey).

Hypertrophie de l'hypophyse avec hyperplasie des cellules chromophiles (Beuda).

Adénome avec hyperfonctionnement de la glande, constitué par des grandes cellules à granulations éosinophiles (Zack).

Hyperplasie des cellules chromophiles de l'hypophyse (Vassale).

Hyperplasie des cellules chromophiles de l'hypophyse (Lewis).

Adénome total à cellules toutes pareilles (chromophiles) sans chromophobes (Modena).

Adénome (P. Marie et Ferraud).

Hypertrophie parenchymateuse de l'hypophyse constituée par des cellules éosinophiles et sidérophiles avec substance colloïde intra et extra-cellulaire (Ballet et Laignel-Lavastine).

Hyperplasie du lobe antérieur constituée par des cellules chromophiles, dont le corps protoplasmique volumineux est rempli de substance colloïde éosinophile, par places légèrement amphophile et dont les noyaux souvent vésiculeux présentent des nucléoles. On rencontre également des petites masses colloïdes irrégulières entre les cellules. Par place quelques éléments à granulations basophiles ; les chromo phobes sont rares. Quelques cellules seulement présentent des petits amas irréguliers de substance sidérophile. Les cellules sont disposées les unes contre les autres sans dispo-

sition régulière, entre elles se trouve à peine du tissu conjonctif (Alquier et Schmiergeld).

Parmi les tumeurs de l'hypophyse appartenant au deuxième groupe, nous mentionnons les cas suivants, cités presque tous dans le traité de Launois et Roy.

Sarcome avec cellules embryonnaires (Caton et Paul).

Gliome contenant des kystes (Bury).

Masse sarcomateuse très vasculaire, formée des petites cellules avec noyaux se colorant fortement (Dallemagne).

Hypertrophie de la portion nerveuse avec nombreuses zones dégénérées (Dallemagne).

Sarcome à cellules ovalaires (Hansmeann).

Tumeur sarcomateuse (Urthoff).

Sarcome malin ayant détruit l'os sous-jacent (Strümpell).

Sarcome à cellules arrondies (Rolleston).

Masse pulpeuse, kystique, vraisemblablement sarcomateuse (Osborne).

Néoplasie sarcomateuse (Chauffard et Ravaud).

Acromégalie avec angio-sarcome de l'hypophyse (Parona).

Sarcome de l'hypophyse coexistant avec une forme aiguë d'acromégalie (Sternberg).

Sarcome alvéolaire de l'hypophyse avec acromégalie partielle (Frœlich).

Pour Paulesco il résulte des faits publiés que dans près des trois quarts des cas il s'agit de tumeurs de nature conjonctive (sarcomes). Le reste est repré-

senté en grande majorité par des tumeurs de nature épithéliale (adénomes, hypertrophie, rarement épithéliome) et dans un petit nombre de cas seulement par d'autres tumeurs (angiome, gliome). Mais l'auteur ajoute que les dénominations de sarcome, d'hypertrophie, d'adénome qu'on trouve dans les observations manque de précision : il semble que le plus souvent il s'agit de néoplasmes paraissant être de nature épithéliale.

Parmi les cas de sarcomes hypophysaires qui ne sont en réalité que des épithéliomes, V. Guebler (cité par Alquier) a examiné le cas de Hanau. Dans ce cas « la tumeur était constituée par des cellules polygonales à noyau peu colorable, ne contenant pas de chromophiles et présentant quelques cellules avec 2 à 3 noyaux. Cette tumeur qualifiée comme sarcome est en réalité un goitre parenchymateux par prolifération des petites cellules normales de la glande ». Dans six autres cas de sarcomes, l'auteur a reconnu des erreurs de diagnostic. Dans le cas de Mendel, cité plus haut, Benda a reconnu un goitre parenchymateux à cellules chromophiles.

Nous pouvons conclure de l'examen des cas publiés que la lésion qu'on rencontre le plus fréquemment est l'hypertrophie simple ou l'adénome. Nous pouvons définir l'adénome hypophysaire : Une tumeur limitée, ayant une structure alvéolaire et constituée par une hyperplasie des cellules chromophiles et particulièrement des éosinophiles.

L'adénome primitif subit dans de nombreux cas

la transformation maligne ou la dégénérescence kystique. C'est ainsi qu'on peut expliquer la grande variété de tumeurs de l'hypophyse qu'on rencontre dans l'acromégalie. Vassale pense que « la tumeur de l'hypophyse dans l'acromégalie est toujours constituée par l'hypertrophie simple, caractérisée par la présence des cellules chromophiles en abondance. Que maintenant sur l'hypophyse hypertrophiée il se greffe une tumeur maligne, le fait est possible et fréquent. Mais on pourra reconnaître, grâce à la présence en certains points des cellules chromophiles, que le processus, le premier en date, est celui de l'hypertrophie simple. »

Quelle est l'origine et la signification de l'adénome hypophysaire. Lœwenstein qui a fait l'étude histogénique de la partie glandulaire de l'hypophyse, pense que l'adénome hypophysaire provient des cellules principales ou chromophobes qui ne sont pas transformées en cellules chromophiles dans le cours du développement. Ce n'est qu'une hypothèse. Massalango considère l'hypophyse comme un organe fœtal destiné à disparaître après la naissance ; sa persistance donnerait naissance au syndrome acromégalique. Cette hypothèse est en contradiction avec les faits, car l'hypophyse conserve même chez les vieillards sa structure et son activité normales. Vassale assimile l'adénome hypophysaire à l'hypertrophie expérimentale obtenue chez les animaux après l'extirpation de la thyroïde. Dans les deux cas, il y a prolifération abondante des cellules chromophiles,

ce qui est considéré par Benda, Vassale, comme l'indice d'un fonctionnement actif. Nous verrons, en étudiant la pathogénie de l'acromégalie, le rôle capital joué par l'hypersécrétion hypophysaire dans la production de ce syndrome.

Pathogénie de l'acromégalie

Le rôle de l'hypophyse

Avant de discuter les différentes théories qui ont été proposées pour expliquer le rôle de l'hypophyse dans l'acromégalie, nous devons d'abord nous demander si cette affection est toujours en rapport avec une altération de la glande pituitaire.

Les cas publiés d'acromégalie sans lésions de l'hypophyse sont très contestables. Parmi ceux-ci il faut citer les cas de Dercum, Claus et Van der Stricht, Waldo, Pirshung, Sarbo, Friedreich et Arnold. Dans la plupart des cas on s'est contenté de l'examen macroscopique de l'hypophyse ; or une hypophyse qui paraît normale peut présenter histologiquement des lésions très appréciables.

Pour expliquer les cas, peu nombreux en réalité ou même microscopiquement, on ne trouve aucune lésion de l'hypophyse, on a donné plusieurs théories.

D'après Klebs, Labadie-Lagrave et Deguy, il s'agirait d'une altération fonctionnelle synergique de la thyroïde, du thymus et de l'hypophyse.

Klippel et Vigouroux font jouer un rôle important aux altérations du foie. Enfin Joffroy incrimine

dans certains cas une simple altération fonctionnelle de la glande hypophysaire.

On peut se demander avec Ballet et Laignel-Lavastine si, dans tous les cas où on n'a jamais constaté ni l'hypertrophie de la glande pituitaire, ni la dilatation de la selle turcique, il ne s'agirait pas de dystrophies osseuses à tendances hypertrophiques ne rentrant pas dans le cadre de la maladie de Marie. C'est ainsi que dans le cas décrit par Friedreich et Arnold, Pierre Marie pense qu'il s'agit plutôt d'une ostéo-arthrite hypertrophique d'origine pulmonaire. Dans le cas de Sarbo il s'agissait d'une ostéite tuberculeuse et syphilitique. Nous voyons donc que les cas publiés d'acromégalie sans lésion de l'hypophyse sont peu nombreux et pour la plupart très discutables. Nous pouvons donc conclure que, sauf peut-être dans des cas exceptionnels, l'acromégalie est toujours en rapport avec une tumeur de la glande pituitaire.

L'altération de l'hypophyse est-elle toujours liée à l'acromégalie ?

Les cas publiés d'altérations ou des tumeurs de l'hypophyse sans acromégalie sont nombreux. Nous énumérons quelques cas dont la plupart sont cités dans le mémoire de Paulesco.

Sarcomes : Cas de Hoffman, Anders, Mineli, Agostini, Pechkranz, Cagnetto ;

Adénomes : Cas de Riberti, Breitner, Lawrence, Carbone ;

Epithéliomas primitifs : Cas de Babinsky et Ona-

noff, Cestan et Halberstadt, Vigouroux et Laignel-Lavastine ;

Epithéliomas secondaires : Cancer du sein avec métastase hypophysaire (Thoinot et Delamare) ; cancer de l'estomac avec métastase hypophysaire (Shusster).

Lipome : Cas de Frœlich ;

Angiome : Cas de Vadel ;

Ecchinocoque : Cas de Sœmering, Guinard ;

Gommes syphilitiques : Cas de Weigert, Barbacci, Sokoloff.

Lésions tuberculeuses : Cas de Bech, Wagner.

Ces cas en apparence contradictoires d'altération de l'hypophyse sans acromégalie s'expliquent très bien si on remarque que le plus souvent il s'agit de tumeurs malignes ou de lésions destructives de la glande. Nous avons vu que dans l'acromégalie, la lésion dominante est au contraire l'hyperplasie de la glande.

Schupfer considère, avec juste raison, la rapidité de l'évolution du néoplasme comme un facteur important. Si la tumeur est d'emblée maligne, les lésions destructives l'emportent sur les lésions d'hyperplasie et le syndrome acromégalique ne se manifeste pas.

Pour Cestan et Halberstadt, l'âge à laquelle apparaissent les lésions d'hypophyse joue un grand rôle dans l'apparition du syndrome clinique. La lésion débute-t-elle chez le vieillard où l'ossification périostée est ralentie, elle ne pourra se manifester par aucune dystrophie osseuse, mais donnera simplement

naissance à des symptômes de suppléance telle que l'obésité. Cette hypothèse est démentie par les cas publiés d'acromégalie ayant débuté dans la vieillesse.

Il nous est très difficile d'expliquer certains cas, très rares du reste, d'adénome de l'hypophye sans acromégalie (cas de Lawrence). Nous sommes forcés d'admettre dans ces conditions que l'hyperplasie de l'hypophyse, tout en étant la lésion nécessaire de l'acromégalie, n'est pas toujours suffisante.

En dehors de ces cas exceptionnels nous pouvons dire que les lésions hyperplasiques de l'hypophyse s'accompagnent d'acromégalie, tandis que les lésions destructives d'emblée de la glande ne donnent jamais lieu à cette affection.

Nous allons discuter maintenant les cas qu'on rencontre le plus fréquement : ceux où les lésions de l'hypophyse s'accompagnent d'acromégalie. Ces lésions, qui ont été étudiées dans la première partie de notre thèse, appartiennent à des variétés nombreuses : simple hypertrophie, adénomes, épithéliomas, kystes, sarcomes.

Pour expliquer les rapports qui existent entre ces lésions et l'acromégalie, deux théories ont été proposées : la théorie de l'insuffisance fonctionnelle de l'hypophyse et celle au contraire de son hyperfonctionnement.

La première théorie a été soutenue par P. Marie et Marinesco. Elle est basée sur la constatation à l'autopsie des altérations de la pituitaire. On pourrait

croire que ces altérations s'accompagnent d'une diminution de l'activité fonctionnelle de l'hypophyse. L'amélioration de certains cas d'acromégalie par l'opothérapie hypophysaire pourrait justifier cette façon de voir : mais l'amélioration a porté uniquement sur les signes fonctionnels et non pas sur les dystrophies osseuses caractéristiques de l'affection. Quand aux lésions de l'hypophyse, nous avons vu que ce qu'on rencontre le plus souvent c'est l'hypertrophie de la glande ou l'adénome. Il est difficile d'admettre que l'hypertrophie de la glande s'accompagne d'insuffisance fonctionnelle.

Dans de nombreux cas d'acromégalie où l'examen hystologique de l'hypophise a été fait (Lewis, Beuda, Vassale, Alquier et Schrniegeld, Ballet et Laignel-Lavastine) on a trouvé une hyperplasie manifeste avec de nombreuses cellules éosinophiles, ce qui constitue pour la plupart des auteurs des signes de fonctionnement actif de la glande.

Dans le cas que nous avons examiné une partie du lobe antérieur subsistait les caractères d'un fonctionnement actif, l'autre partie était le siège d'une prolifération abondante de cellules éosinophiles. Il est impossible dans ces conditions d'attribuer l'acromégalie à une insuffisance fonctionnelle de l'hypophyse, car nous savons que pour les glandes à sécrétion interne une faible portion du parenchyme glandulaire suffit pour assurer leur fonctionnement.

Ces faits viennent au contraire à l'appui de la deuxième théorie, celle de Tamburini et Massalongo.

D'après ces auteurs l'altération de l'hypophyse passe par deux phases. La première période, pendant laquelle se produit l'accroissement du squelette est caractérisée par l'hypertrophie avec hyperfonctionnement de la glande ; la seconde est caractérisée par la dégénérescence maligne des lésions de l'hypophyse correspondant au point de vue clinique à la période de cachexie. A l'appui de cette théorie viennent les faits anatomo-pathologiques, l'étude des échanges nutritifs ainsi que les résultats favorables de l'hypophysectomie partielle.

Nous avons vu que la plupart des lésions de l'hypophyse observées au cours de l'acromégalie plaident en faveur d'une hyperactivité fonctionnelle, quand on observe ces lésions avant la période de dégénération ou de transformation maligne. Les deux cas rapportés par Lewis sont particulièrement intéressants. Dans les deux cas, il s'agissait d'acromégaliques dont la mort est survenue brusquement par embolie pulmonaire en pleine évolution du syndrome acromégalique ; à l'autopsie il trouva dans les deux cas une hypertrophie de la partie glandulaire de l'hypophyse avec prolifération cellulaire abondante. Nous pouvons rapprocher de ces cas celui observé par nous, où la malade morte brusquement par fracture du crâne, présentait à l'autopsie un adénome de l'hypophyse avec hyperplasie cellulaire.

Dans tous ces cas ainsi que dans ceux de Benda, Vassalle, Ballet et Laignel-Lavastine, l'hyperplasie

portait uniquement sur les cellules éosinophiles ce qui est considéré par la plupart des auteurs comme un signe manifeste d'hyperactivité glandulaire.

On rencontre en effet le même aspect chez le nouveau-né et chez la femme enceinte, ou l'hypophyse fonctionne activement.

A l'hyperplasie primitive succède, après une période plus ou moins longue, la dégénération maligne aboutissant à la destruction de la glande. Ceci nous explique la grande variété de lésions de l'hypophyse observées dans l'acromégalie. On ne doit considérer les lésions destructives de la glande (kystes, dégénérescence colloïde, etc.), que comme des lésions de transformation succédant à l'hyperplasie primitive. La fréquence de la transformation maligne ne doit pas nous étonner car nous savons que l'hyperplasie glandulaire aboutit souvent au cancer.

L'atrophie de l'hypophyse succédant à une période d'hypertrophie est nettement manifeste dans un cas rapporté par Huchard et Launois. Ces auteurs ont trouvé à l'autopsie d'une acromégalique une très large selle turcique avec une toute petite hypophyse : « La glande pituitaire avait élargi la selle turcique et s'était rétractée par le fait d'une sclérose facilement contractable au microscope (Launois). »

L'étude des échanges nutritifs dans l'acromégalie vient encore à l'appui de la théorie de l'hyperfonctionnement de l'hypophyse. Tanszk et Vas, Moraczewski, Parhon, ont étudié les modifications chimi-

ques des urines chez les acromégaliques et ont noté la rétention du phosphore et des sels de chaux. A la suite de l'ingestion des tablettes d'extrait hypophysaire, Parhon a observé une augmentation de la quantité de phosphates et de sels de chaux retenue dans l'organisme. Il en conclut à une exagération fonctionnelle de l'hypophyse dans l'acromégalie.

Tandis que les auteurs que nous venons de citer considèrent l'hypertrophie de l'hypophyse comme primitive, Strümpell, Schültze, Vassale admettent que l'hypertrophie de l'hypophyse est secondaire à l'acromégalie. Suivant ces auteurs, il se produit d'abord une altération primitive des échanges nutritifs avec accroissement exagéré des os, d'où il résulte une stimulation fonctionnelle de l'hypophyse aboutissant à l'hypertrophie de l'organe.

Guerrini a réalisé l'hypertrophie de l'hypophyse à la suite d'intoxications diverses ou de l'auto-intoxication. Il ligature l'intestin, le cholédoque, il injecte de la toxine diphtérique, du sérum d'anguille, du chorhydrate de pilocarpine, de l'extrait thyroïdien et observe toujours avec le début de l'intoxication une augmentation des phénomènes sécrétoires de la glande, qui s'accentue avec les progrès de l'intoxication. Lorsque les phénomènes précurseurs de la mort font leur apparition, la sécrétion de l'hypophyse s'épuise et cet épuisement se trouve au maximum chez les animaux morts.

Dans les intoxications chroniques, l'auteur a trouvé les mêmes lésions d'hypersécrétion et d'hy-

perplasie de la glande. Pour lui l'acromégalie est elle-même due à une auto-intoxication, se manifestant entre autres symptômes par la glycosurie. L'hyperplasie de la glande serait la conséquence de cette auto-intoxication. On peut objecter à cette manière de voir que si on a produit l'hypertrophie de l'hypophyse par des intoxications expérimentales, on n'a jamais pu produire dans ces conditions des phénomènes acromégaliques.

L'examen radiographique dans certains cas d'acromégalie au début a permis de déceler l'hypertrophie de l'hypophyse, alors que les déformations étaient peu accentuées. Dans ces cas l'hypertrophie de la glande hypophysaire a nettement précédé les phénomènes acromégaliques.

L'ablation chirurgicale de la tumeur hypophysaire suivie d'amélioration du syndrome acromégalique est venu confirmer le rôle primordial de cette glande dans l'évolution du syndrome acromégalique.

L'examen des lésions anatomiques et l'étude des échanges nutritifs plaident donc en faveur de la théorie de l'hyperfonctionnement de l'hypophyse dans l'acromégalie. Toutefois on peut se demander avec Ballet et Laignel-Lavastine si à côté de l'hyperfonctionnement il n'y a pas dans l'acromégalie un certain degré d'altération de la sécrétion hypophysaire. Cette altération des produits sécrétés par l'hypophyse se traduit par une diminution de la résistance du tissu osseux. P. Marie et Marinesco ont montré qu'à côté de l'ostéogénèse exagérée il se produit un pro-

cessus de résorbtion avec une diminution de l'épaisseur des travées osseuses.

L'altération du tissu osseux était très manifeste chez le malade dont nous avons publié l'observation au début de notre thèse. A la suite d'une légère chute, il se produit un nombre considérable de fractures. Quoique notre malade fût âgée, on ne peut expliquer ces fractures multiples à la suite d'un traumatisme minime que par une altération marquée du tissu osseux. L'analyse chimique des pièces du squelette nous a du reste démontré que les os avaient subi une modification notable de leur composition chimique, consistant surtout en une perte notable de leurs sels minéraux.

Nous ne connaissons que fort peu les relations qui existent entre les troubles de l'ostéogénèse et l'hypersécrétion hypophysaire. Nous sommes forcé de mettre la diminution de résistance du tissu osseux sur le compte d'une altération de la sécrétion hypophysaire. A côté de l'hyperhypophysie, il y aurait donc dans l'acromégalie un certain degré de dyshypophysie, toutefois le premier processus est prépondérant et domine le tableau clinique de l'affection.

L'Hypophysectomie. — Dans ces dernières années, on a beaucoup étudié le rôle de l'hyphophyse dans l'organisme par l'ablation expérimentale de la glande. Ces recherches n'ont pas apporté un grand secours à la clinique et à l'anatomie pathologique pour élucider la pathogénie de l'acromégalie. Aussi résumons-nous rapidement les résultats obtenus. Nous expose-

rons ensuite les résultats de l'hyphophysectomie partielle et l'importance que celle-ci présente pour les interventions chirurgicales sur l'hypophyse. Horsley, Dastre, Gley ont été les premiers à pratiquer l'hypophysectomie, mais sans aucun résultat, car les animaux mourraient le plus souvent pendant l'opération.

En perfectionnant la technique, Marinesco observe sur le chat les résultats de l'hypophysectomie. Il constate que la mort survient à bref délai ; dans un seul cas, la survie a été de dix-huit jours. Vassale et Sacchi ont pratiqué l'hypophysectomie totale et partielle ; dans le premier cas la mort survient rapidement, dans le second cas l'animal survit le plus souvent.

Caselli, Dalla Vadova ont décrit les phénomènes qui précèdent la mort de l'hypophysectomie : glycosurie, cachexie, abattement profond, phénomènes paralytiques. Pour bien montrer que les troubles graves qui surviennent après l'hypophysectomie sont bien dus à l'ablation de la glande pituitaire, Pirrone pratique l'opération sans toucher à l'hypophyse. Dans ces conditions il n'observe que des troubles cardio-vasculaires, mais aucun des troubles graves de l'hypophysectomie.

Paulesco a fait une série d'expériences sur le chien. Dans toutes ces expériences, la durée moyenne du service n'a pas dépassé vingt-quatre heures. Dans les expériences de Thaon, la mort survient du

deuxième au troisième jour après l'hypophysectomie.

Si tous les auteurs cités jusqu'alors sont d'accord sur la gravité de l'hypophysectomie totale, il n'en est pas de même pour Friedman et Maas, Lomonaco et Van Rynberck, Fichera qui ne considèrent pas l'hypophyse comme un organe indispensable à la vie. Il paraît à peu près certain que ces auteurs, dans leurs expériences, n'ont pas réussi à enlever toute la glande ; il suffit, en effet, de conserver une faible portion de celle-ci pour que les symptômes d'insuffisance ne se manifestent pas. Il en est ainsi pour toutes les glandes à sécrétion interne. On peut considérer aujourd'hui, surtout après les expériences de Paulesco de Thaon que l'hypophysectomie totale est toujours mortelle à bref délai.

Par contre l'hypophysectomie partielle exécutée dans des bonnes conditions opératoires, ne donne jamais lieu à des accidents graves. Cette notion physiologique est importante, car elle justifie les interventions chirurgicales qui ont été pratiquées dans ces dernières années sur les tumeurs de l'hypophyse, pour diminuer les troubles de compression et les phénomènes acromégaliques qui en résultent. Schloffer, Von Eiselberg, Hochnegg, Borchardt ont étudié les voies d'accès et pratiqué avec succès l'ablation de la tumeur hypophysaire. R. Proust vient de publier une revue complète sur cette question, étudiant les différentes méthodes opératoires ainsi que les résultats obtenus.

L'hypophysectomie transphénoïdale par la voie nasale est la méthode de choix. Cette opération a été exécutée sept fois. Trois opérations ont été entreprises pour tumeurs de l'hypophyse s'accompagnant de dégénérescence adiposo-génitale, et des troubles de compression ; les troubles de compression s'amendent dans tous ces cas en ce qui concerne la céphalée, la vision n'est améliorée que dans un seul cas. Deux fois il semble que les conditions de la nutrition tendent à s'améliorer (Proust). Trois opérations ont été pratiquées contre des tumeurs de l'hypophyse avec acromégalie. De ces trois cas opérés nous en connaissons bien deux, et dans les deux cas l'issue de l'opération a été favorable et les symptômes acromégaliques améliorés.

Dans le premier cas, opéré par Hochenegg, il s'agissait d'une femme âgée de trente et un ans, dont les premiers symptômes de tumeur hypophysaire se manifestèrent vers l'âge de vingt-cinq ans par une céphalée abondante, somnolence, troubles visuels et arrêt de la menstruation. Au bout d'un an ces symptômes s'améliorent et disparaissent peu à peu pendant cinq ans. Vers l'âge de trente ans la céphalée, les douleurs réapparaissent avec une intensité beaucoup plus grande que la première fois. En même temps apparaissent des symptômes d'acromégalie. Les mains et les pieds augmentent de volume. Le nez, les lèvres, la langue s'épaississent, les incisives se déplacent aux mâchoires supérieures et inférieures et laissent entre elles de grands vides. La malade

est opérée par Hochenegg le 14 février 1908. La loge de l'hypophyse est vidée à la curette et tamponnée à la gaze iodoformée. Les suites de l'opération n'ont pas été pénibles et le dixième jour la malade quitte le lit. Les fragments glandulaires soumis à l'examen histologique ont montré qu'il s'agissait d'un adénome hypophysaire.

Depuis trois mois que l'opération a eu lieu les maux de tête sont disparus. Plus de troubles oculaires ; la menstruation est normale. En même temps les signes acromégaliques s'améliorent sensiblement et rapidement.

Dans le deuxième cas il s'agissait d'une femme âgée de trente-quatre ans atteinte d'acromégalie par tumeur hypophysaire et opérée par Exner. L'hypophyse a été abordée par la voie nasale et la tumeur qui atteignait le volume d'une noix, extirpée à la cuiller tranchante, à travers une incision faite à la dure-mère. On pratique ensuite le tamponnement de la selle turcique et des fosses nasales à la gaze iodoformée. Après l'opération on observe une diminution de volume des pieds, des mains et des mâchoires, ainsi qu'une amélioration marquée des troubles fonctionnels.

Ces observations sont importantes car elles montrent le rôle capital joué par l'hyperplasie hypophysaire dans la pathogénie de l'acromégalie. Après l'ablation d'une partie de la glande hypertrophiée il se produit un arrêt manifeste dans l'évolution des phénomènes acromégaliques. Ainsi se trouve confirmée

de nouveau le rôle de l'hyperfonctionnement de l'hypophyse dans l'acromégalie.

LHypophyse et le corps thyroïde

Les rapports étroits entre la partie glandulaire de l'hypophyse et le corps thyroïde sont prouvés par leur origine commune, leur structure, leur rôle physiologique.

Le corps thyroïde comme l'apophyse joue un rôle important pendant la croissance. Gley, Lanceraux, Hofmeister, V. Eiselberg ont montré que l'extirpation du corps thyroïde chez les animaux jeunes a pour conséquence un arrêt de développement du squelette. L'ingestion ou l'injection d'extrait thyroïdien chez les animaux thyréidectomisés est suivie dans la plupart des cas d'une augmentation marquée du squelette et ce résultat de l'opothérapie confirme le rôle important joué par la sécrétion thyroïdienne sur la croissance.

Le corps thyroïde prend également une part importante dans la pathogénie de l'infantilisme. Dans cette affection on observe habituellement, coïncidant avec l'atrophie du corps thyroïde, la persistance du cartilage de conjugaison qu'on peut mettre en évidence par la radiographie. On a ainsi la preuve, d'une façon évidente, des rapports qui existent entre les lésions thyroïdiennes et les troubles de l'ossification.

Les interventions chirurgicales sur le corps thyroïde ont démontré d'une façon évidente son influence sur la croissance du squelette. Chaque fois que l'opération a été pratiquée pendant l'enfance ou avant l'époque de la puberté on a observé un arrêt de la croissance accompagné de myxœdème et d'infantilisme. Les relations pathologiques qui existent entre le corps thyroïde et l'hypophyse se traduisent par le retentissement des lésions d'une de ces glandes sur l'autre. Rogovitsch a trouvé chez les animaux thyréidectomisé une hypertrophie manifeste de l'hypophyse avec modification histologique : diminution des cellules chromophiles et augmentation des chromophobes. Hossley, Compte, Eiselberg, Lusena, Boyce et Beadles ont également observé l'hypertrophie de la partie glandulaire de l'hypophyse après la thyréidectomie. Si on considère le rôle important que joue le corps thyroïde dans l'évolution du système osseux, il ne faut pas s'étonner de trouver des altérations diverses de cette glande dans l'acromégalie. Percy Furnival cité par Paulesco a examiné le corps thyroïde dans 24 cas d'acromégalie et il a noté les lésions suivantes :

Dans	5 cas	Thyroïde normale.
	11 »	Hypertrophie.
	3 »	Hypertrophie et dégénérescence.
	1 »	Dégénérescence colloïde.
	1 »	Dégénérescence kystique.
	1 »	Dégénérescence avec dépôts calcaires
	1 »	Atrophie.
	1 »	Atrophie avec sclérose.

Huidsale (cité par Lanois) a observé le corps thyroïde dans 36 cas d'acromégalie. Il a observé dans 13 cas son hypertrophie, dans 11 cas son atrophie, enfin dans 12 cas le corps thyroïde paraissait normal. On a également signalé des lésions de l'hypophyse dans les maladies où l'altération du corps thyroïde occupe la première place comme le goître myxœdémateux et le goître exopthalmique. Schœnemann a examiné l'hypophyse dans 85 cas de goître. Dans un seul cas l'hypophyse était normale tandis que dans 84 cas elle était augmentée de volume et présentait une prolifération de cellules chromytules.

De ces constatations anatomo-pathologiques on a tiré des déductions pathogéniques. Pour Lanceraux l'acromégalie est due à l'exagération des fonctions du corps thyroïde dont l'action physiologique n'est plus atténuée par l'hypophyse, par suite des lésions que celle-ci présente. Joffroy, Laignel-Lavastine font un rapprochement entre les deux maladies causées par l'hyperfonctionnement des glandes à sécrétion interne, l'acromégalie et la maladie de Basedow. Dans la première il y a hyperfonctionement de l'hypophyse, dans la seconde il y a hyperfonctionement du corps thyroïde. La coexistance des deux maladies ainsi que l'hypertrophie de l'hypophyse dans la maladie de Basedow ont été notées par Pirié, Muray, Lanceraux. Par contre Burchard, Allaria ont signalé la coexistence de l'acromégalie avec le myxœdème, où il y a abolition fonctionnelle du corps thyroïde.

Ces faits ne sont pas contradictoires car suivant la remarque de Laignel-Lavastine on conçoit très bien qu'un organe dont l'hyperactivité se manifeste ou non cliniquement, peut aboutir plus ou moins vite à l'insuffisance : Laignel-Lavastine groupe tous les faits de corrélation glandulaire thyro-hypophysaire en deux catégories suivant que l'hypertrophie hypophysaire s'accompagne d'hypertrophie thyroïdienne (acromégalie ou gigantisme avec goître exophtalmique) ou que l'hypertrophie hypophysaire s'accompagne d'atrophie thyroïdienne (acromégalie avec myxœdème, myxœdème avec hypertrophie hypophysaire).

Il faut y ajouter les cas où on a trouvé une diminution de l'activité de la glande hypophysaire coïncidant avec des lésions thyroïdiennes. Fizzoni et Stieda ont trouvé chez les animaux après la thyréidectomie une augmentation des cellules éburnophobes et une diminution des cellules chromophiles ou cellules sécrétoires de la glande. Dans trois cas de maladie de Basedow, Beuda a trouvé une diminution du volume de la partie glandulaire de l'hypophyse.

Il est très difficile d'expliquer la nature des rapports entre l'hypophyse et le corps thyroïde. Compte pense que l'hyperplasie de l'hypophyse est la conséquence du rôle vicariant de l'hypophyse dans les cas où la glande thyroïdienne est altérée. D'autres auteurs nient toute fonction de suppléance. Thaon pense que les lésions de l'hypophyse sont dues en

grande partie à un trouble humoral créé par la suppression de la fonction thyroïdienne.

La question de la corrélation glandulaire thyro-hypophysaire est donc très complexe. Les rapports entre les deux glandes sont indéniables, mais leur véritable signification n'est pas encore bien précisée.

L'hypophyse et le thymus

La persistance du thymus a été notée dans de nombreux cas d'acromégalie, Erb, Schültze, Verstræten ont même donné comme signe clinique de cette affection la matité rétro-sternale en rapport avec la persistance du thymus.

La constatation de la persistance du thymus a fait penser à plusieurs auteurs que cette glande devait jouer un rôle important dans la pathogénie de l'acromégalie. La première théorie est celle émise par Klebs. D'après cet auteur il existe dans les vaisseaux du thymus un endothélium spécial qui se détacherait des parois et serait entraîné par le sang pour former au niveau des extrémités osseuses des angioblastes ; ceux-ci deviennent le point de départ des nouveaux vaisseaux, d'où il résulte un processus ostéogénique très actif. C'est une simple hypothèse qui ne répond à aucun fait précis.

Pour Massalango l'hypophyse ainsi que le thymus sont des glandes fœtales et à partir de la naissance elles subissent l'évolution régressive. Si l'hypophyse

et le thymus persistent et fonctionnent encore à l'âge adulte elles ne donnent naissance à aucun trouble jusqu'à l'âge de vingt-cinq ans. En effet, jusqu'à cet âge l'organisme étant en voie de développement le trouble produit sur la croissance par la persistance des glandes fœtales n'est pas très appréciable ; mais à partir de l'âge adulte comme la croissance s'arrête l'hyperostéogénèse devient prépondérante et les déformations apparaissent. Pour admettre cette hypothèse il faut considérer d'abord l'hypophyse comme une glande fœtale. Or, non seulement on ne peut la considérer comme telle, mais on observe qu'elle conserve même chez le vieillard une activité glandulaire manifeste. On peut admettre que normalement elle préside à la troplicité du système osseux jusqu'à un âge très avancé.

Quant au thymus, il manque dans un grand nombre de cas et sa persistance a été signalée dans plusieurs affections qui n'ont rien de commun avec l'acromégalie. Dans un seul cas publié par Eurico de Silvestri, on a trouvé à l'autopsie d'un acromégalique, comme lésion unique une tumeur du médiastin développée aux dépens du thymus. De ce cas unique on ne peut tirer aucune conclusion.

L'Hypophyse et les glandes génitales

On sait depuis les recherches de Brown-Séquard que les glandes génitales sont douées d'une sécrétion

interne qui joue un rôle important dans l'organisme surtout pendant la période de croissance. Si les glandes génitales s'atrophient avant la puberté, la croissance du squelette est profondément troublée. On observe dans ces conditions un allongement notable du squelette portant surtout sur les os longs des membres inférieurs. L'examen radiographique montre la persistance de l'ossification enchondrale, qui normalement s'arrête à l'époque de la puberté.

L'influence des glandes génitales sur l'évolution du squelette se manifeste également dans certaines maladies comme l'ostéomalacie, où la nutrition des os est profondément troublée. Pour remédier à la décalcification intense du squelette qu'on observe dans cette affection, Fehling a proposé la castration et à la suite de cette opération quelques chirurgiens ont obtenu une amélioration notable. Curatulo et Torcelli ont montré que la castration diminue la quantité d'acide phosphorique et des sels minéraux éliminés dans l'organisme. Nous devons rapprocher ce résultat des recherches de Von Maraczeweski, Tansk et Vas, Parhon qui ont constaté, que dans l'acromégalie il y a également rétention des phosphates et des sels de chaux.

Il y a donc entre le défaut de la sécrétion interne des glandes génitales et les dystrophies osseuses une relation évidente. Freund, Verstraeten et Harry Campbell pensent que les phénomènes acromégaliques seraient le résultat d'une inversion dans l'évolution de la vie génitale. D'après ces auteurs, l'ins-

tinct sexuel chez les acromégaliques s'étend de bonne heure et il en résulte une véritable déviation de l'activité génitale se manifestant extérieurement par les dystrophies osseuses caractéristiques de l'affection. On peut objecter à cette théorie que l'acromégalie débute le plus souvent après la puberté et que les troubles de la vie génitale apparaissent fréquemment après le syndrome acromégalique.

Il est beaucoup plus important de rechercher les rapports entre les glandes génitales et l'hypophyse, qui paraissent jouer toutes les deux un rôle important dans les troubles de l'ossification.

Fichera a étudié l'hypophyse chez les animaux châtrés et a trouvé le plus souvent une hypertrophie de la glande avec prolifération des cellules éosinophiles et une vaso-dilatation considérable en rapport avec un fonctionnement très actif. A la suite d'injections d'extraits de glandes génitales chez les animaux châtrés, il observe au contraire une atrophie de l'hypophyse avec diminution de cellules éosinophiles. On peut rapprocher de ces expériences les recherches de Compte, Launois et Mulon les modifications de l'hypophyse pendant la grossesse. M. Launois a noté des cellules en grand nombre riches en granulations, une augmentation des éléments sidérophiles, la dilatation des capillaires qui sont bourrés de granulations et l'augmentation de la substance colloïde. Il en conclut que l'hypophyse présente pendant la gestation une augmentation de son activité.

Les troubles sexuels jouent également un rôle important dans le tableau clinique de l'acromégalie. Dans ses premières descriptions, Pierre Marie insiste sur les troubles des fonctions génitales, aménorrhée chez la femme, impuissance chez l'homme. Sternberg considère parmi les signes constants de l'acromégalie la perte de l'instinct sexuel et l'atrophie des glandes génitales, Hindsale a également noté l'atrophie des testicules et de l'utérus coïncidant souvent avec une hyperthrophie des organes génitaux externes.

Dans plusieurs cas de tumeurs de l'hypophyse, il n'y avait aucun phénomène acromégalique, mais les malades présentaient une atrophie complète des organes génitaux avec des signes nets d'infantilisme et de crétinisme (Babinsky, Konscustriny, Bartels). Frœelich croit que toutes les fois qu'on se trouve en présence des signes d'infantilisme avec myxœdème et adipose sous-cutanée s'accompagnant des signes de compression de la région hypophysaire, on peut diagnostiquer une tumeur de la glande pituitaire.

Il y a donc des connexions nombreuses, entre l'hypophyse et les glandes génitales ; les altérations d'une de ces glandes retentissent sur l'autre et provoquent des lésions compensatrices.

Ainsi se pose ici comme pour le corps thyroïde et le thymus le problème de synergie fonctionnelle de toutes les glandes à sécrétion interne.

Considérations générales sur le rapport de l'hypophyse avec les autres glandes à sécrétion interne

Nous avons examiné séparément les connexions de l'hypophyse avec le corps thyroïde, le thymus, les glandes génitales. Il nous reste à examiner le rôle des autres glandes à sécrétion interne.

M. H. Claude a décrit deux cas cliniques de participation de plusieurs glandes à sécrétion interne au processus pathologique de l'acromégalie. Dans le premier cas, il s'agit d'une malade âgée de quarante-cinq ans, acromégalique qui présentait de l'exophtalmie, de la tachycardie, du tremblement avec une augmentation manifeste du corps tyroïde. L'ensemble de ces divers symptômes autorise à porter le diagnostic de goitre exophtalmique, à côté de celui d'acromégalie.

Mais la malade présentait en plus des artères dures, sinueuses, une hypertrophie du cœur avec hypertension notable (28). En l'absence des lésions rénales, M. Claude met ces signes sur le compte d'une suractivité fonctionnelle des surrénales.

Dans le deuxième cas il s'agit d'une acromégalique qui présentait une hypertrophie du cops thyroïde avec tachycardie et tremblement et en même temps des artères dures avec hypertension témoignant l'hyperfonctionnement des surrénales. Pour M. Claude, il

s'agit dans ces faits ou d'une hypertrophie vicariante du corps tyroïde et de la surrénale, pour suppléer aux fonctions de l'hypophyse, ou d'une suractivité générale des diverses glandes vésiculaires sanguines parmi lesquelles l'hypophyse.

L. Rénon, A. Delille et Monnier-Vinard ont décrit chez une jeune femme qui présentait un accroissement considérable de la taille avec des troubles thyroïdiens et génitaux un syndrome polyglandulaire par hyperactivité hypophysaire (gigantisme avec tumeur de l'hypophyse) et par insuffisance thyro-ovarienne.

A côté de ces cas cliniques nous devons mentionner les résultats de plusieurs autopsies d'acromégaliques, où on en a trouvé des lésions de plusieurs glandes.

MM. Roussy et Gauckler ont examiné un cas d'acromégalie qui présentait à l'autopsie des lésions de la plupart des glandes à sécrétion interne : Lésions kystiques de la pituitaire, goître, adénome de la surrénale droite et cancer de la gauche. Ballet et Laignel-Lavastine dans un cas d'acromégalie ont trouvé à l'autopsie une hypertrophie de la pituitaire avec hyperplasie des cellules éosinophiles, une hypertrophie du corps tyroïde avec de nombreux kystes remplis de matière colloïde, des surrénales bosselées et criblées de petits adénomes qui ne sont que l'aboutissant d'un processus d'hyperfonctionnement. Pour MM. Ballet et Laignel-Lavastine il y a une corrélation étroite entre ces diverses glandes. L'insuffisance

d'une de ces glandes est contre-balancée par une hypertrophie compensatrice. « En conséquence d'une insuffisance thyroïdienne et surrénale, les autres glandes à sécrétion interne plus actives peuvent s'hypertrophier et cette hypertrophie devenue pathologique s'extérioriser par un syndrome acromégalique.

Les relations physiologiques de toutes ces glandes ne pouvant être que médiates c'est à un processus humoral qu'il faut se rattacher. Ce processus humoral est-il lui-même sous la dépendance immédiate de l'hyperhypophysie, ou bien celle-ci n'est-elle qu'une conséquence d'un vice primordial indépendant, c'est ce qu'il est aujourd'hui impossible de dire. » Pour M. Thaon la théorie de la synergie des glandes à sécrétion interne et de leur mutuel appui n'est pas encore fondée sur des arguments décisifs. Il considère que « la destruction pathologique d'une glande à sécrétion interne entraîne toujours par le seul fait de sa suppression une intoxication particulière de l'organisme et que cette intoxication peut provoquer à son tour, de la part des autres glandes, une réaction aboutissant à l'hyperplasie ».

Enfin, il faut envisager encore la question de l'antagonisme fonctionnel de certaines glandes à sécrétion interne, telle que les glandes génitales avec l'hypophyse et le corps thyroïde. Nous voyons donc que la question des connexions et des synergies fonctionnelles de l'hypophyse est très complexe et réclame encore de nouvelles recherches avant de conclure d'une façon définitive.

L'hypophyse et les centres nerveux

Nous ne ferons que citer la théorie de Drechfeld qui attribue l'acromégalie à une dystrophie d'origine nerveuse centrale, comparable aux ostéo-artropathies tabétiques et syringomiélique. On a trouvé dans l'acromégalie aucune lésion médullaire qui justifie cette interprétation. On peut néanmoins se demander si l'hypophyse n'exerce son rôle sur la trophicité du système osseux par l'intermédiaire du système nerveux central. La situation de cette glande en connexion étroite avec l'encépale, la présence à côté du lobe glandulaire d'un autre lobe qui paraît être d'origine nerveuse, son rôle en pathologie, montrent qu'il peut y avoir certains rapports entre l'hypophyse et le système nerveux central.

Rogovitch admet que la sécrétion de la glande est destinée à neutraliser certaines substances dont la rétention aurait une action toxique sur le système nerveux qui se traduirait par des troubles trophiques du système osseux. Caselli a observé à la suite de l'hypophysectomie des altérations diverses du système nerveux central. Pour M. Launois, « les glandes à sécrétion interne (thyroïde, thymus, hypophyse, glandes génitales) ont, entre autres fonctions, celle de diriger, par l'intermédiaire du système nerveux, la trophicité de certains tissus, plus particulièrement des tissus d'origine mésodermique. Les altérations diverses dont elles peuvent être le siège retentissent,

en effet, tout particulièrement sur les éléments de soutien et s'accompagnent des modifications caractéristiques atteignant leur apogée dans le myxœdème, le gigantisme et l'acromégalie ».

Par contre, suivant d'autres auteurs, l'hypophyse agit directement sur le squelette en produisant une substance qui aurait une action irritante sur le processus d'ostéogénèse.

Cette question est donc encore discutable, mais même en admettant que l'hypophyse intervient dans la trophicité du système osseux par l'intermédiaire du système nerveux, le rôle de cette glande n'en reste pas moins prépondérant dans la l'acromégalie.

L'Hypophyse et la glycosurie

Un des symptômes fréquents de l'acromégalie est la glycosurie. Elle a été signalée par P. Marie, Dallemagne, Marinesco, Pineles, Caselli, Launois et Roy. Sa fréquence est variable. Hansemann l'a rencontrée 12 fois sur 97 cas, tandis que P. Marie affirme qu'elle existe dans un tiers ou même la moitié des cas. Launois et Roy ont recueilli 16 cas d'acromégalie avec glycosurie. Dans tous les cas l'autopsie montrait la présence des lésions de l'hypophyse, hypertrophie, gliome, sarcome, angiosarcome, adénome, épithéliome.

Pour expliquer la présence de la glycosurie chez les acromégaliques plusieurs théories ont été émises.

Pour Dallemagne, Pineles, la glycosurie serait due à des lésions du quatrième ventricule ou du pancréas. Cette théorie est peut-être vraie dans un nombre très restreint de cas, mais on ne rencontre ces lésions qu'exceptionnellement dans l'acromégalie. Dans un cas de néoplasie de l'hypophyse au début, Thaon a trouvé une hypertrophie notable des îlots de Langerhans, mais le malade n'avait pas eu de diabète.

Certains auteurs attribuent la glycosurie à l'altération fonctionnelle des glandes à sécrétion interne. Lorand attache une grande importance aux lésions du corps thyroïde et du pancréas dans la production de la glycosurie chez les acromégaliques. Cette théorie n'a pas encore été vérifiée par aucune observation.

Lœb a émis l'hypothèse d'un centre glycogénique situé dans l'encéphale et au voisinage du corps pituitaire, peut-être au niveau du tuber civereum. La glycosurie s'expliquerait ainsi par la compression que l'hypophyse hypertrophiée exerce sur ce centre. Nous savons que la tumeur hypophysaire donne lieu à de nombreux troubles de compression. On peut ranger parmi ceux-ci la glycosurie. Caselli, dans une expérience restée unique, a pu reproduire la glycosurie et prouver de cette façon l'existence du centre glycogénique de Lœb. Il détruit le lobe postérieur chez un chien, sans toucher au lobe glandulaire. Dans ces conditions il voit apparaître la glycosurie, qu'il attribue à l'action du traumatisme sur les

parties voisines, en particulier sur le tuber civereum.

Cette expérience n'a pu être reproduite, de sorte qu'elle ne peut pas être considérée comme définitive ; mais les faits cliniques et anatomo-pathologiques, qui montrent la fréquence de la glycosurie dans les cas de tumeurs de l'hypophyse, rendent vraisemblable la théorie de Lœb.

L'opothérapie hypophysaire

Le corps pituitaire a été employé pour la première fois par M. Bard qui a injecté à ses malades du suc de glande pituitaire de lapin, mélangé à de la glycérine suivant la technique de Brown-Séquard. Bramswell a employé l'extrait d'hypophyse. Marinesco a administré à 3 malades des tablettes de corps pituitaire de mouton. Il n'a observé aucune modification dans le volume des extrémités. Il obtint seulement une amélioration des symptômes fonctionnels : augmentation de la diurèse, atténuation des douleurs et facilité plus grande des mouvements. Pour expliquer cette amélioration, Marinesco émet l'hypothèse que l'extrait d'hypophyse agirait sur les cellules restées intactes de la glande, ou bien il exercerait son action sur la pression intra-cranienne ou sur les vaisseaux de la tumeur pituitaire.

L'opothérapie hypophysaire a été depuis essayé plusieurs fois dans l'acromégalie (Mendel, Favorsky, Sydeny-Kuh, de Cyon), mais sans constater une amélioration appréciable des phénomènes acromégaliques. L. Rénon et A. Delille ont constaté que l'ingestion de la poudre d'hypophyse produit au contraire une aggravation des symptômes acromégaliques.

L'aggravation a porté non seulement sur les troubles fonctionnels, céphalée, troubles visuels, mais encore sur les symptômes objectifs de l'affection. Les déformations se sont accentuées et des troubles acromégaliques latents ont été mis en évidence et aggravés par la médication hypophysaire. Cette observation plaide nettement en faveur de l'excès de fonctionnement de la glande hypophysaire dans l'acromégalie.

« Dans le tableau polyglandulaire de l'acromégalie, nous avons le droit d'attribuer à l'hyperactivité hypophysaire normale ou déviée certains des symptômes de cette affection comme la déformation de la face, des mains, des pieds, l'hypertrophie de la langue » (Rénon et A. Delille). Il résulte de ces faits que l'opothérapie hypophysaire seule ne fait qu'aggraver les symptômes acromégaliques. M. Rénon a obtenu une amélioration dans certains cas par l'opothérapie associée thyro-ovarienne ; mais cette amélioration n'est pas de longue durée.

A l'heure actuelle, un seul traitement paraît logique, c'est l'ablation chirurgicale d'une partie de l'hypophyse hypertrophiée, mais en dehors des cas de Hochenegg et d'Exner, nous ne connaissons pas d'autres observations.

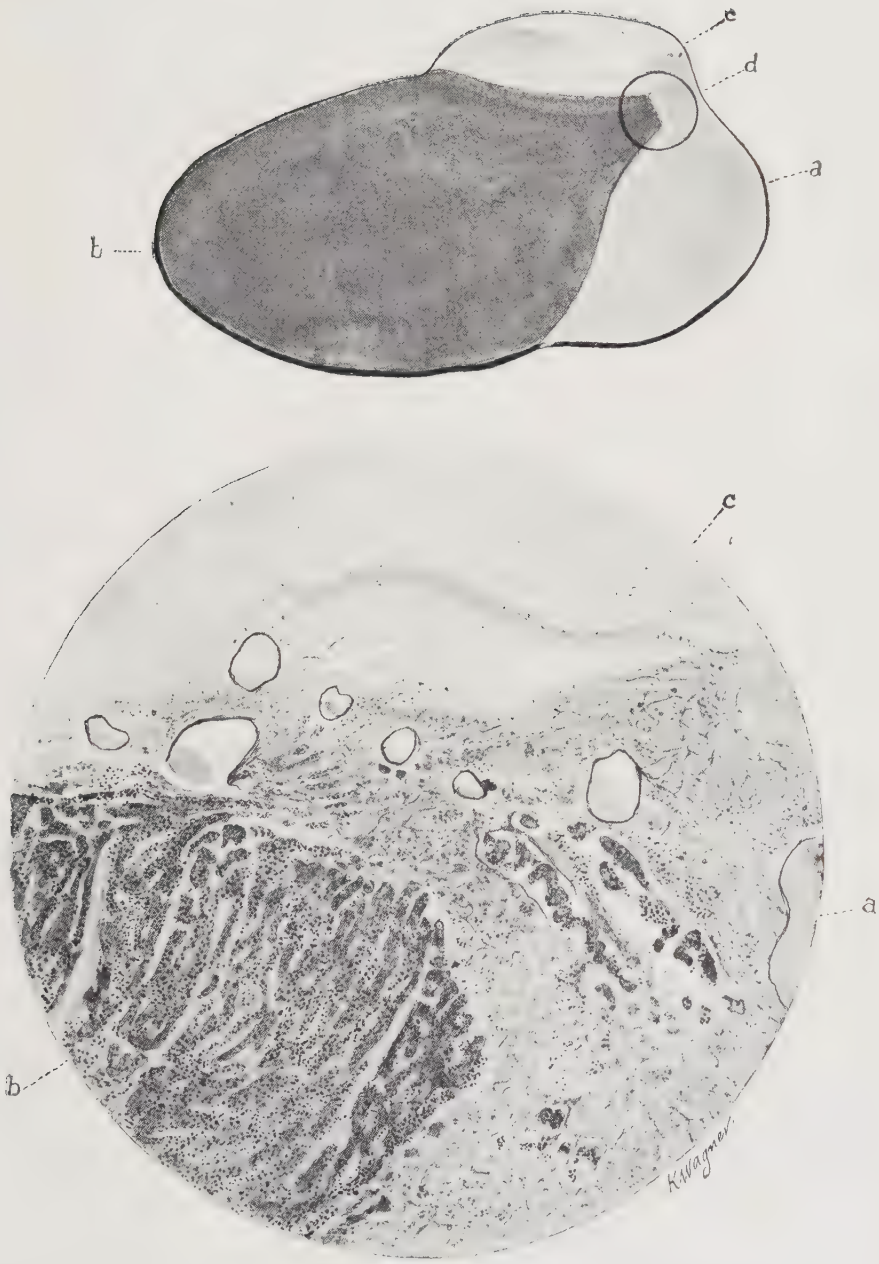

Fig. 1. Coupe schématique de l'hypophyse *(grossie 4 fois)*
Fig. 2. Partie *d* de la coupe, vue à un plus fort grossissement *(oc 4, obj. 6 Stiass.)*

a. Partie du lobe antérieur ayant conservé sa structure normale.
b. Région envahie par l'adénome.
c. Lobe postérieur.

CONCLUSIONS

1° L'acromégalie, est en rapport, dans la presque totalité des cas, avec une tumeur de la glande hypophysaire ;

2° L'examen histologique permet de distinguer plusieurs variétés de tumeurs. Les unes sont des tumeurs épithéliales : adénomes, épithéliomas, kystes ; les autres sont des sarcomes ou gliomes. Dans un grand nombre de cas, parmi les tumeurs décrites comme sarcomes, on a reconnu qu'il s'agissait en réalités d'adénomes. Cette dernière variété nous paraît être la plus fréquente ;

3° Les lésions destructives de l'hypophyse ou les tumeurs malignes d'emblée ne donnent jamais lieu à l'acromégalie. Cette affection semble être le résultat d'un processus anatomo-pathologique à évolution lente, dont la lésion primitive serait toujours un adénome de l'hypophyse ;

4° Parmi les diverses théories proposées pour la pathogénie de l'acromégalie, nous admettons la plus vraisemblable, celle de Tamburini, d'après lequel l'altération de l'hypophyse passe par deux périodes.

Une première période caractérisée anatomique-

ment par l'hyperplasie de la glande avec prolifération des cellules acidophiles. Pendant cette période apparaissent les phénomènes d'hypertrophie du squelette.

Une deuxième période caractérisée par l'atrophie de la partie glandulaire de l'hypophyse ou la transformation maligne. Cette période coïncide avec la phase cachectique de l'affection.

L'étude anatomo-pathologique des lésions de l'hypophyse justifie cette façon de voir. Toutes les fois que l'autopsie a été pratiquée à une période relativement précoce de la maladie, on a trouvé une prolifération des cellules sécrétoires de la glande.

L'amélioration produite dans certains cas d'acromégalie après l'hypophysectomie partielle semble prouver que cette affection est sous la dépendance d'une hypertrophie hypophysaire. L'étude des échanges nutritifs dans l'acromégalie vient encore confirmer la théorie de l'hyperfonctionnement ;

5° L'ostéogénèse est non seulement exagérée dans l'acromégalie, elle paraît encore modifiée dans sa structure et sa composition chimique. Dans un cas que nous avons observé, nous avons trouvé une déminéralisation marquée des os. La proportion des cendres qui normalement est de 50 à 85 o/o, était descendue à 36 o/o et la résistance du squelette était ainsi considérablement diminuée ;

Il semble donc, du moins dans certains cas d'acromégalie, qu'à côté de l'hyperhypophysie, phénomène

prédominant, il y a aussi un certain degré de dyshypophysie ;

6° Dans des nombreux cas d'acromégalie on a trouvé à l'autopsie des lésions de plusieurs glandes à sécrétion interne. Faut-il rattacher cette affection à l'ensemble de ces lésions et décrire un syndrome pluri-glandulaire à prédominance hypophysaire ? Il est certain qu'il y a entre ces diverses glandes une synergie fonctionnelle et des connexions intimes. Il nous semble pourtant que les rapports entre l'hypophyse et les autres glandes à sécrétion interne n'ont pas été assez bien précisés pour conclure d'une façon définitive.

Vu : Le Président de la thèse
GILBERT-BALLET

Vu : le Doyen
LANDOUZY

Vu et permis d'imprimer
Le Vice-Recteur de l'Académie de Paris
L. LIARD

BIBLIOGRAPHIE

Alquier (L.) et *Schmiergeld.* — Deux tumeurs de l'hypophyse. Etude histologique. L'encéphale, 5 mai 1907.

Alquier. — Revue générale dans la Gazette des Hôpitaux, 10 novembre 1906.

Arnold. — Weitere Beitræge zur Akromegalie. Virch. Arch., 1894, Bd., 135.

Azam. — Sur un syndrome d'insuffisance hypophysaire au cours des maladies infectieuses. Thèse de Paris, 1907.

Babinsky. — Tumeur du corps pituitaire sans acromégalie et avec arrêt de développement des organes génitaux. Société neurologique, 7 juin 1900 et Revue neurologique, 1900, p. 531.

Ballet et *Laignel Lavastine.* — Un cas d'acromégalie avec lésions hyperplasiques du corps pituitaire, du corps thyroïde et des capsules surrénales. Nouv. Iconographie de la Salpêtrière. 1905, p. 176.

Barbaci. — Gomma hypophysis cerebri in Lo Sperimentale, 1881, nº 361.

Bartels. — Uber Plattenepithelgeschwülste der Hypohysengegend. Zeitschr. f. Augenheilk, 1906, Bd., 16.

Beck. — A new Method of external Frontal sinus operation

withont Deformity. Journ of. Amer. med. Assoc., t. LI. 1908.

Béclère. — Le radio-diagnostic de l'acromégalie. Presse médicale, 1903, p. 845.

Benda. — Beitræge zur normalen und pathologischen Histologie der menschlichen Hypophysis cerebri. Berl. Klin. Wochenschrift, 1900, n° 52.

— Uber die normale und pathologische Histologie der Hypophyse. Neurolog. Centralblatt, 1901, p. 140 et 1902, p. 223.

— In Arch. f. Psych. t. XXXV. 1901, f. 1, p. 272.

Bernard (Cl.). — Leçons de pathologie expérimentale, 1871.

Bleibtreu. — Un cas d'acromégalie (destruction de l'hypophyse par une hémorragie). München Med. Wochenschrift, 24 octobre 1905.

Borchardt. — In Centralblatt für Chirurgie, 1908, n° 35, p. 77.

Boteanu. — Sur la physiologie de la pituitaire. Thèse de Bucarest, 1906.

Bourneville et *Regnault.* — Bull. Soc. Anat. de Paris. 31 juillet 1896.

Boyce et *Beadles.* — In journ. of pathol. and Bacter., 1893, p. 360.

Bregman und *Steinhaus.* — Zur kenntnis der Geschwülste der hypophyse und hypophysisgegend. Virch. Arch., 1907, p. 360.

Breitner (E.). — Zur casuistick der hypophysen Tumoren in Virch. Archiv., 1893.

Brissaud et *Meige.* — Gigantisme et acromégalie. Journal de Médecine et Chirurgie pratiques, 25 janvier 1895.

Brissaud. — Soc. méd. des Hôpitaux, 14 mai 1896.

Brown-Séquard. — Ac. des Sciences et Archives de Physiologie normale et pathologique, 1889-1893.

Cagnetto. — Contribution à l'étude de l'acromégalie notamment au point de vue des rapports avec les tumeurs de l'hypophyse. Virchows archiv., 1904, CLXXVI et 1907, CLXXXVII.

Cagnetto. — Hypophyse et acromégalie. Archiv. per le scienze med., 1907, XXXI.

Carbone. — Tumeur adénomateuse de l'hypophyse sans phénomènes acromégaliques. Gazzeta medica italiana. Torino, 1er mai 1902.

Caselli (A.). — Studi anatomici e sperimentale sulla fisiopatologia della ghiandolo pituitaria.

— Ipofisi et glicosuria : Rivista di frenatria, février 1900.

Cassirier. — Tumeur de l'hypophyse diagnostiquée par la radiographie. Arch. f. psych., 1901.

Caton et *Paul.* — Notes of a case of acromegaly treated by operation. British medical journal, 1893, II, 30 décembre.

Chauffard et *Ravaud.* — Acromégalie avec diabète sucré, tumeur du corps pituitaire et gigantisme viscéral. Bull. Soc. méd. des Hôp., 23 mars 1900.

Claus et *V. der Stricht.* — Bulletin de la Soc. méd. de Gand, 1893.

Cestan et *Halberstadt.* — Epithélioma kystique de l'hypophyse sans hypertrophie du squelette. Revue neurologique, 1903, p. 11-80.

Claude (H.). — Société de Biologie, 28 octobre 1905.

Ciauri. — Physiopathologie de la glande pituitaire. Riforma medica, 8 juin 1901, p. 685.

Collina. — Sur la fine structure de la glande pituitaire à l'état normal et pathologique. Rivista di patol. nervosa e mentale, juin 1903.

Compte. — Contribution à l'étude de l'hypophyse humaine et ses relations avec le corps thyroïde. Thèse de Lausanne, 1898.

Curatullo et *Tarulli.* — Archiv. ital. de Biol., 1905.

Cyon (De). — Les fonctions de l'hypophyse et de la glande pinéale, in Ac. des Sciences, 22 avril 1907 et 25 avril 1908. Semaine médicale, 1898. Rev. gén. des Sciences, 1901.

— Sur la physiologie de l'hypophyse. Académie de Médecine, nov. 1898 et Pflügers arch., 1901. Bd. 87.

Custriny. — Journ. of. nervous and mental disease, 1906.

Dallemagne. — Archiv. de Méd. expériment, 1895.

Dastre. — Société de Biologie, 1889 et 1892.

Duchesneau. — Etude anatomique et clinique de l'acromégalie Thèse de Lyon, 1891-1892.

Eiselberg (V.). — Discussion sur la chirurgie de l'hypophyse au XXXVIIe Congrès de la Société allemande de Chirurgie, 21-24 avril 1908. Centralblatt fur Chirurgie, 1908, p. 35.

Erdheim. — Zur normalen und patologischen histologie der glandula thyroidea und parathyroidea und hypophysis Ziegl. Beitr., 1903. Bd. 33.

Exner. — Acromégalie par tumeur hypophysaire, intervention

chirurgicale. Société império-royale des Médecins de Vienne, 1908.

Favre. — Acromégalie avec hypertrophie du corps pituitaire et diabète consécutif. Loire médicale, 1904.

Fichera (G.). — L'hypertrophie de la glande pituitaire consécutive à la castration. Policlinico, juin et juillet 1905. Archiv. de Biologie normale et pathologica, 1905, fasc. VI.

Finzy. — Centralblatt für innere medic., 1897.

Friedmann und *Maas.* — Uber extirpation der hypophysis cerebri. Berl. Klin. Wochenschr., 1900, Bd. 52.

Frœlich. — Tumeurs du corps pituitaire sans acromégalie. Wien. Klin. Rundschau, 1901, 23 nov. et 1er décembre.

Furniwall (P.). — Sur l'anatomie pathologique de l'acromégalie. Société de Pathologie de Londres, 2 nov. 1897.

Gaglio. — In Riforma medica, juin 1900.

Garbini. — In Rivista patol. nerv. e mentale, 1906, fasc. 12.

Garnier et *Thaon* (P.). — Recherches sur l'extirpation de l'hypophyse. Société biologique, 20 avril 1907.

Gentès. — Structure du lobe glandulaire de l'hypophyse. Réunion biologique de Bordeaux. 7 déc. 1904.

Giordani. — Le diagnostic des tumeurs de l'hypophyse. Thèse de Paris. 1906.

Giordano. — In Compendio di Chirurgia operat. italiana, 1897, vol. II.

Gley. — Société biologique, 12 déc. 1891. Arch. physiol., janv. 1892.

Gomès. — Thèse de Paris, 1898.

Grœhl. — Uber das Verhæltnis von Akromegalie und Hypo-

physistumoren, Inaugural Dissertation. München, 1903.

Guerrini. — Die una ipertrof. second. sperim. dell'ipofisi. Rivista di patologia nerv. e ment., vol. IX, fasc. 11, novembre 1904.

— Sula funz. dell ipofisi. La Sperimentale, LVIII, 1904.

Gubler (V.). — Correspondant blatt. f. schweiz sorte, 1900.

Hallion et *Carrion*. — Sur l'essai expérimental de l'extrait opothérapique d'hypophyse. Société de thérapeutique, 13 mars 1907.

Hausemann. — Uber Akromegalie. Berl. Klin. Wochensch., 1897.

Hochnegg. — In Centralblatt für Chirurgie, 1908, p. 72 et in Stumm, Akromegalie und Hypophys Sich. fur Klinische chirurgie, 1908. Bd. LXXXVI, f. 2.

Horsley. — On the technic of operation on the central nervous system. British medical Journ., 25 août 1906.

Huchard et *Launois*. — Gigantisme acromégalique. Bull. Soc. méd. Hôp., 17 déc. 1903.

Hutchinson (W.). — La glande pituitaire envisagée comme facteur de l'acromégalie et du gigantisme. New-York med. Journ., 12 mars 1898 et 21 juillet 1900.

Joffroy. — Un cas d'acromégalie avec démence. Progrès médical, 26 fév. 1898.

Joris (H.). — Contribution à l'étude de l'hypophyse. Ac. roy. de Médecine de Belgique. 21 sept. 1907.

Klippel et *Vigouroux*. — In Presse médicale, 21 mars 1903.

Kœster. — Tumeur de l'hypophyse sans acromégalie. Gœteborg Lækaresalskaps fœrhandlinger, 1902, p. 21-28.

Kollarits (J.). — Tumeur de l'hypophyse sans acromégalie.

Deutsche Zeitschr. f. Nervenheilk. Bd. XXVIII, 1904.

Kon (J.). — Hypophysenstudien. Ziegl. Beitr. zur patholog. Anatomie und zur allgem. Pathologie Bd. 44. II, Heft. 1908.

Küch. — Traitement de l'acromégalie par le corps pituitaire. Journ. of the American med. Ass., 1er février 1902.

Labadie-Lagrave et *Deguy.* — In Arch. gén. de Médecine, février 1896.

Laignel-Lavastine. — La corrélation des glandes à secrétion interne et leurs syndromes pluriglandulaires. Revue dans la Gaz. des Hôp., 14 novembre 1908.

Lancereaux. — La trophonévrose acromégalique, sa coexistence avec le goître exophtalmique et la glycosurie. Sem. méd., 1895 et 1902.

Launois (P.-E.). — La glande hypophysaire chez l'homme. Thèse de la Faculté des Sciences de Paris, 1904.

— Etude biologique sur les géants. Paris, 1904.

Launois (P.-L.) et *Mulon.* — Assoc. des anatomistes. V. sem. Liège, 1903 et Soc. Biol., 1903.

Lowensteinn. — Die Entwickelung der Hypophysis adenome. Virch. Arch. Bd. 188. H. 1. 1907.

Lawrence. — Hypertrophie du corps pituitaire sans acromégalie. British. Med. Journal, 8 avril 1899.

Lewis. — Hyperplasie des cellules chromophiles de l'hypophyse comme cause de l'acromégalie. Bulletin of the John Hopkins Hosp., vol. XVI, p. 157-165, mai 1905.

Livon. — Société de Biologie, 6 juillet 1908.

Loeb. — Hypophysis cerebri und Diabetes mellitus. Centralblalt für incere Medecin, 1898, n° 35.

Loeper. — In Archiv. de méd. expérimentale, juillet 1904.

Loewe. — In Berlurer Kliniche Wochenschrift, 1908, nº 7 et 8.

Lorand (A.). — L'origine du diabète et ses rapports avec les états morbides des glandes sanguines. Congrès de Madrid, 1903. Presse méd., 19 septembre 1903 et Société de Biologie, 1904.

Lomonaco et *Van Rynberck.* — Recherches sur la fonction de l'hypophyse. Rivista meusche di neuropathologia, avril et mai 1901.

Liégeois. — Anatomie et physiologie des glandes vasculaires sanguines. Thèse d'agrég., Paris, 1860.

Marguliès. — Un kératome de l'hypophyse. Neurologie centralblalt, 16 nov., p. 1026.

Marie. (P.). — Revue de médecine. 1886, p. 297. Nouvelle inconog. de la Salpêtrière, 1888-18889. Gazette des Hôpitaux, février 1893.

Marie (P.). et *Marinesco.* — Sur l'anatomie pathologique de l'acromégalie. Archives de médecine expérimentale et d'anatomie pathologique, 1891 p. 539.

Marinesco. — De la destruction de la glande pituitaire chez le chat. Société de Biologie, 11 juin 1892.

— Trois cas d'acromégalie traités par des tablettes de corps pituitaire. Société médicale des Hôp., nov. 1895.

Masay. (F.). — Recherches sur le rôle physiologique de l'hypophyse. Annales de la Société des sc. méd. de Bruxelles, 1903, t. XII, p. 3.

Mass et *Friedman.* — Relations de l'hypophyse avec l'acromégalie. Klin. thérap. Vochensch 1900 nº 46.

Massalongo. — Hyperfonctivement de la glande pituitaire et acromégalie. Revue neurologique, 1895, nº 8, p. 225.

Mendel. — Acromégalie et sarcome du corps pituitaire. Berl. Klin. Wochensh., 12 nov. 1901.

Migliacci. — Sur la théorie hypophysaire de l'acromégalie. Gazz. de gli. osp. e. delle Cliniche, 20 nov. 1903.

Mineli. — Nouveau cas de tumeur de l'hypophyse sans acromégalie. Gaz. méd. Ital., 1903, nº 31.

Modena. — L'acromégalie : Riv. sper. di Frenati., 1903, fasc. 3-4.

Morandi. — Recherches sur l'histologie normale et pathologique de l'hypophyse. Archivio per le sc. med. XXVIII, 1904.

Moraczewski (V.). — Phénomènes métaboliques dans l'hycromégalie. Zeitschrift fur Klinsche Medicin., 1901, vol. 43, nº 4.

Murray. — Acromeg, with goitre and exophtalmie goitre. Edimb. med. Journ., 1897.

Parhon. — Schimburile nutritive in acromegalie. Bucarest, 1903.

Parhon et *Goldstein.* — Contribution à l'étude de l'acromégalie. Spitalul, 1903, nº 6.

Pfannensky et *Josefson* (A.). — Des sympt. et de l'anat. pat. de l'acromégalie. Hygica, 1899, p. 596.

Paulesco. — L'extirpation de l'hypophyse. Revista scintelor medicale. Bucarest, 1906.

— Recherches sur la physiologie de l'hypophyse. Journal de Médecine interne, 1907.

Pardo. — Acromégalie partielle avec tumeur de l'hypophyse.

Annali dell. Instituto prich. della R. Universita de Roma, 1901-1902.

Parona. — Note clinique et anatomique sur un cas d'acromégalie avec angio-sarcome de l'hypophyse. Rivista critica di clinica medica, 11 août 1900.

Pechkrantz. — Un cas de sarcome angiomateur de l'hypophyse. Neurol. Centralb., 1er mai 1899, p. 203.

Pisenti et *Viola.* — Histologie normale et pathologique de la glande pituitaire. Acad. med. chir. de Perrugia, 2 mars 1890.

Pirie. — Un cas d'acromégalie. Lancet, 6 oct. 1901.

Pirrone (R.). — Sur la structure fine et sur les phénomènes de sécrétion de l'hypophyse. Arch. di Fisiol.. 1905, vol. 2, fasc. 1.

Pirrone (D.). — La Riforma medica, 1903, n° 8.

Proust. — La chirurgie de l'hypophyse. Journal de Chirurgie, 15 octobre 1908.

Roger et *Garnier.* — Archives génér. de méd., avril 1900.

Rogovitsch. — Die Veræenderung der hypophyse nach Ent fernung der Schilddrüsse. Ziegl. Beitr., 1889. Bd. 4.

Rénon (L.) et *Delille* (A.). — Sur quelques effets opothérapiques de l'hypophyse. Société de Thérapeutique, 22 janvier et 23 avril 190.7 Soc. méd. des Hôp., 24 mai 1907.

— Insuffisance thyro-ovarienne et hyperactivité hypophysaire. Amélioration par l'opothéraphie thyro-ovarienne. Augmentation de l'acromégalie par la médication hypophysaire. Soc. méd. des Hôp. ,11 juin 1908.

Rénon (L.) *Delille* (S.) et *Monier-Vinard.* — Syndrome po-

lyglandulaire par hypéractivité hypophysaire et par insuffisance thyro-ovarienne. Soc. méd. des Hôp. 4 décembre 1908.

Sainton et *Ratery*. — Myxœdème et tumeur de l'hypophyse. Bull. de la Soc. méd. des Hôp., p. 647.

Sajous. — L'appareil thyro-hypophyso-surrénal. Gaz des Hôp., 1908.

Salmon. — L'hypophyse et la pathogénie de la maladie de Basedow. Revue de médecine, 10 mars 1905.

Schloffer. — Justification de l'extirpation avec succès d'une tumeur de l'hypophyse par la voie nasale. Wiener Klinische, Wochensch, n° 2 1, mai 1907.

Schœnemann. — Hypophysis und Thyroidea. Virch. Arch., 1892. Bd. 129, p. 310,

Schupfer (F.). — Pathogénie de l'acromégalie. Annali di medicinia navale, juillet 1898.

Silvestrini (E. de). — Sarcomo del mediastino ed ammegalia. Riforma medica anna XIV. n° 51, 1903.

Sokoloff. — Ein fal. v. gumi der hypophysis Virch. arch., 1906.

Stieda. — Uber das Verhalten der Hypophyse des Kanincheus nach Entfernung der Schildrüse. Ziegl. Beit., 1890, p. 535.

Strümpell. — In Deutsche Zeitschrif. f. Nevenh. Bd. II. Heft 1 et 2, 1897.

Staté. — La forme douloureuse de l'acormégalie. Thèse de Paris, 1900.

Souza Leite. — De l'acromégalie. Thèse de Paris, 1890.

Tamburini. — In Riv. sperimentale di Frenatria, 1894.

Taylor et *Waterman*. — Tumeur de la région de l'hypophyse. Brit. med. Journ., 6 novembre 1902.

Thallmayer. — Contribution à l'étude des tumeurs de l'hypophyse. Inaugural. Dissertaion Erlangen, avril 1901.

Thaon (P.). — L'hypophyse à l'état normal et dans les maladies. Thèse de Paris, 1908.

Thaon (P.). — Note sur la réaction de l'hypophise, ses variations Société de Biologie, 27 novembre 1908.

Thaon (P.) et *Laignel-Lavastine*. — Société de Neurologie, novembre 1905.

Thoinot et *Delamare*. — Cancer du rein et métastase hypophysaire. Soc. méd. des Hôp., 27 novembre 1903.

Vassale. — L'hypophyse dans le myxœdème et dans l'acromégalie. Rivista sper. di Frenatria, août 1902.

Vassale et *Sacchi*. — Sulla distruzione della Glandola pituitaria, Rivista spe. di Frenatria, 1892, p. 525.

Vedova (Della). — Au sujet de la question de l'hypophyse, Bull. della Acad. di Med., 31 janvier 1904.

Walton et *Cheney*. — Tumeur du corps pituitaire. The Journal of nervous and mental disease. 1899, n° 8 p. 490.

Warda. — Sur l'acromégalie. Deutsch. zeitschr. f. Nerv., 2 juillet 1901.

Widal, Roy et *Froin*. — Un cas d'acromégalie sans hypertrophie du corps pituitaire avec formation kystique dans la glande. Revue de Médecine, 10 avril 1906.

TABLE DES MATIÈRES

Pages

INTRODUCTION 9
OBSERVATION 13
Les lésions de l'hypophyse dans l'acromégalie 33

Pathogénie de l'acromégalie

Le rôle de l'hypophyse 42
L'hypophyse et le corps thyroïde 56
L'hypophyse et le thymus 60
L'hypophyse et les glandes génitales 61
Considérations générales sur les rapports de l'hypophyse avec les autres glandes à sécrétion interne 65
L'hypophyse et les centres nerveux 68
L'hypophyse et la glycosurie 69

L'Opothérapie hypophysaire

BIBLIOGRAPHIE 78

Imp. de la Faculté de médecine, HENRI JOUVE, 15, rue Racine, Paris.